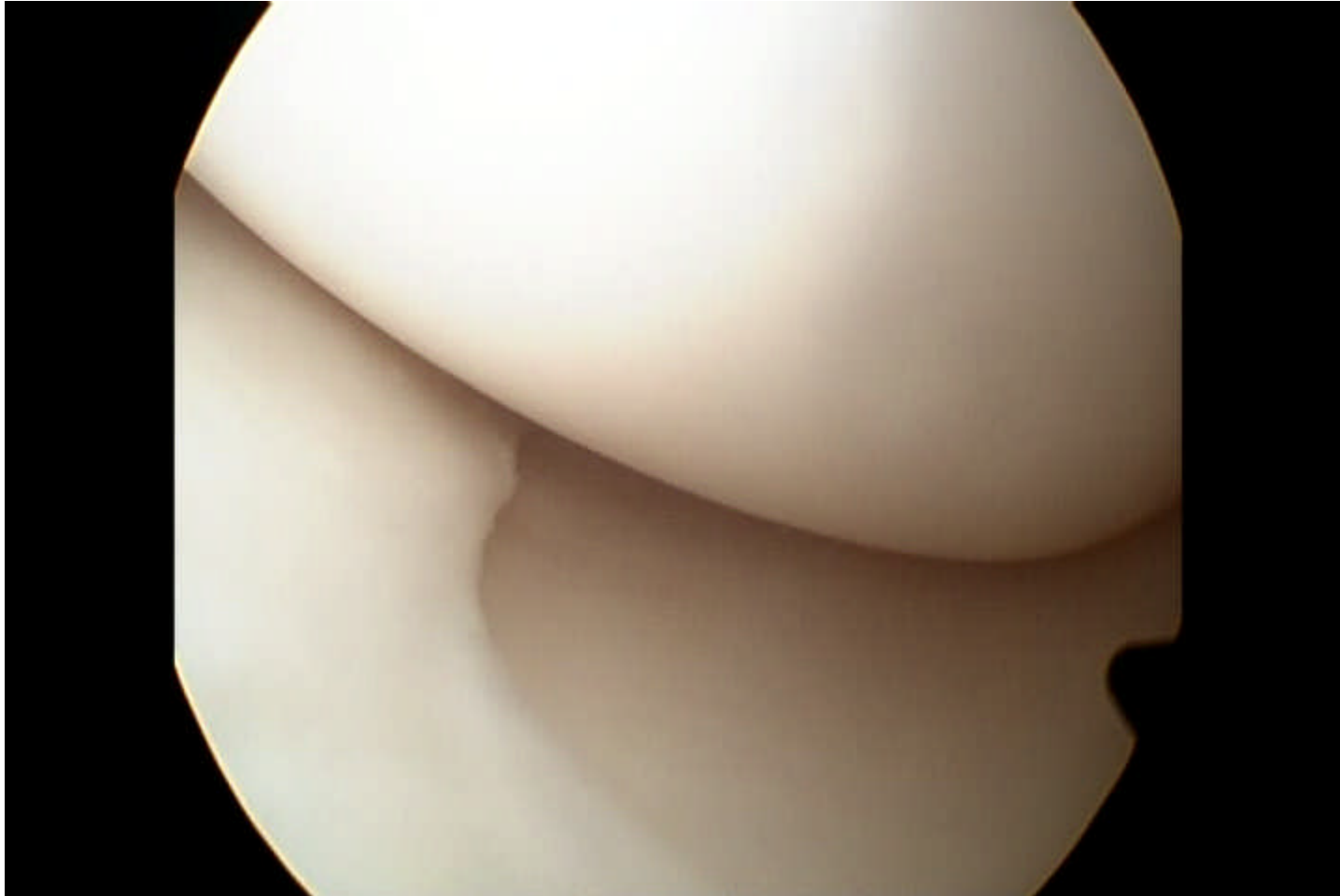
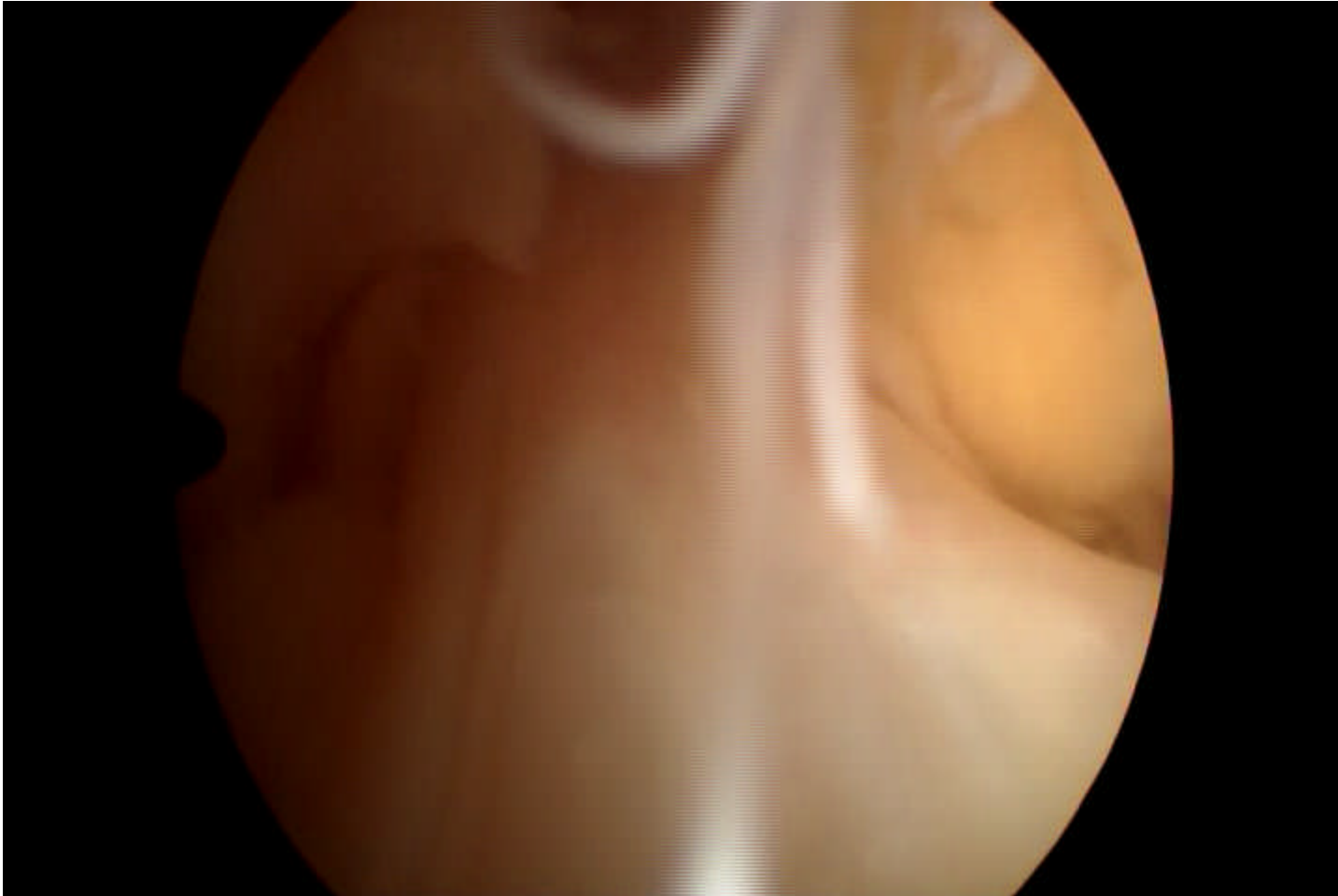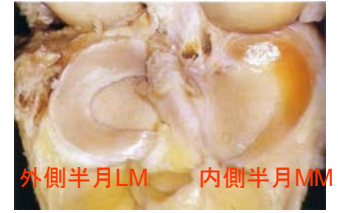

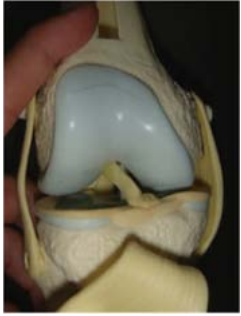


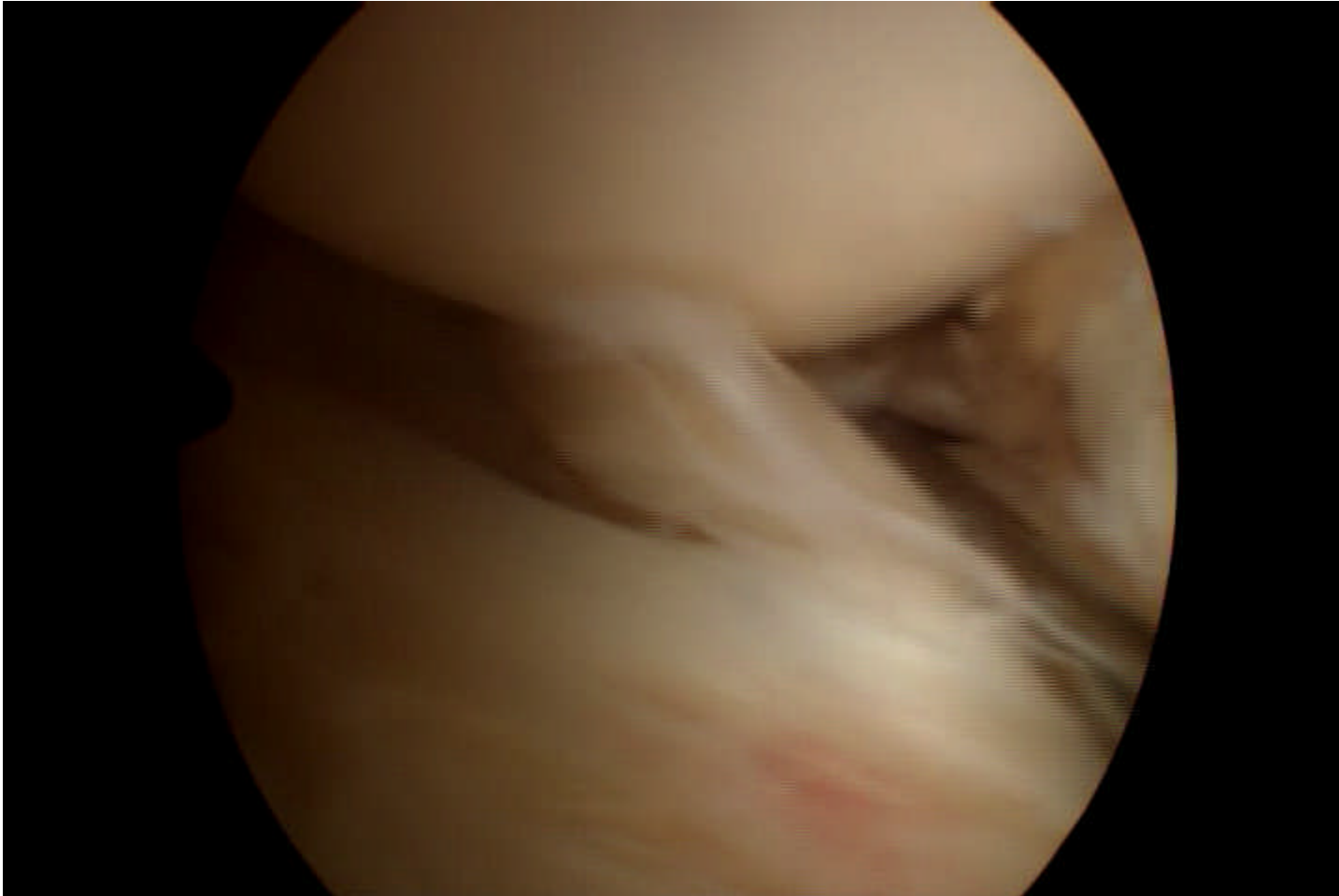
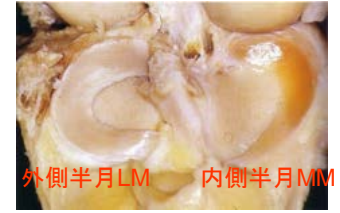
# 膝のいたみを知る



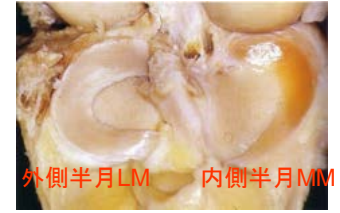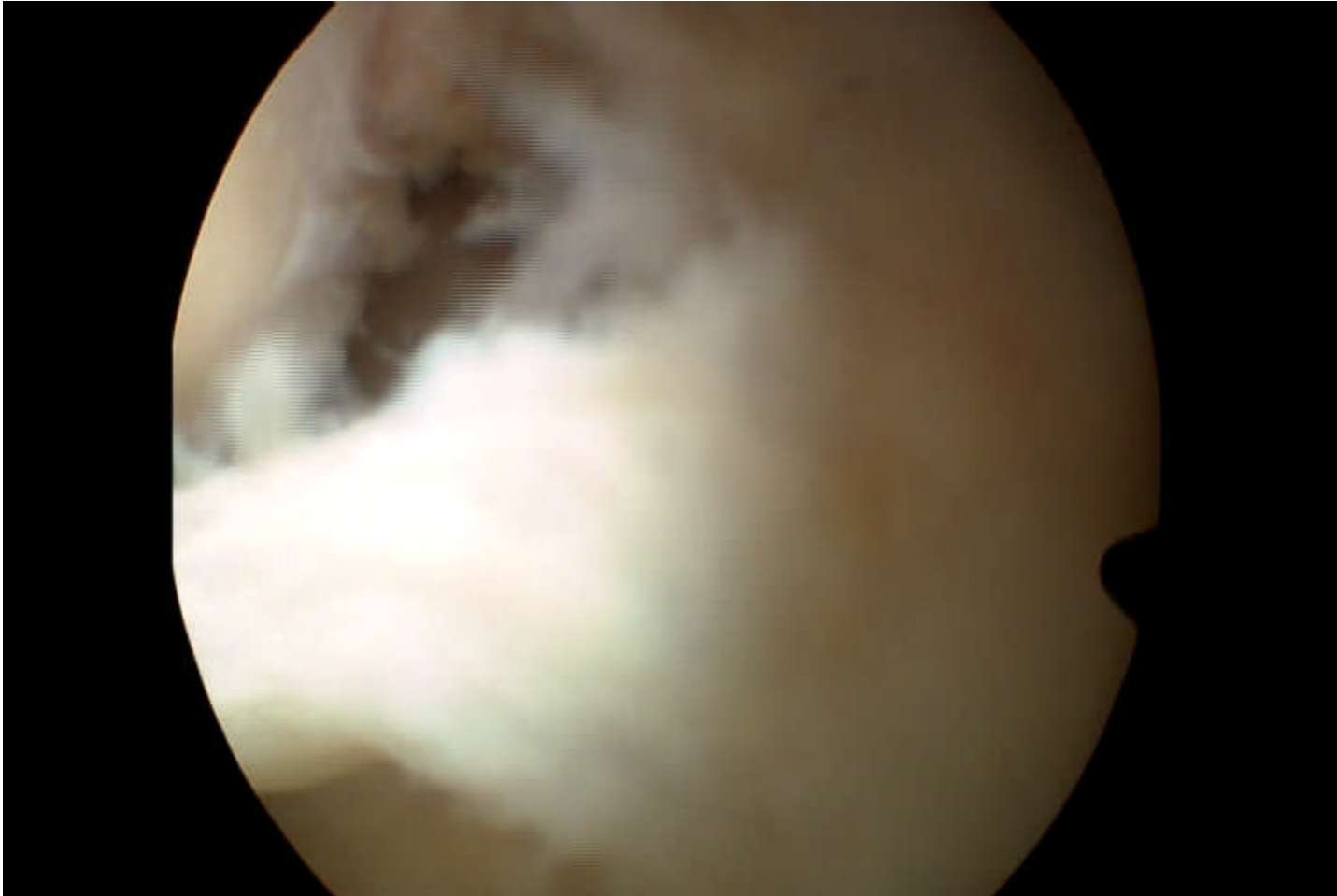
15歲女性  
正常 左膝



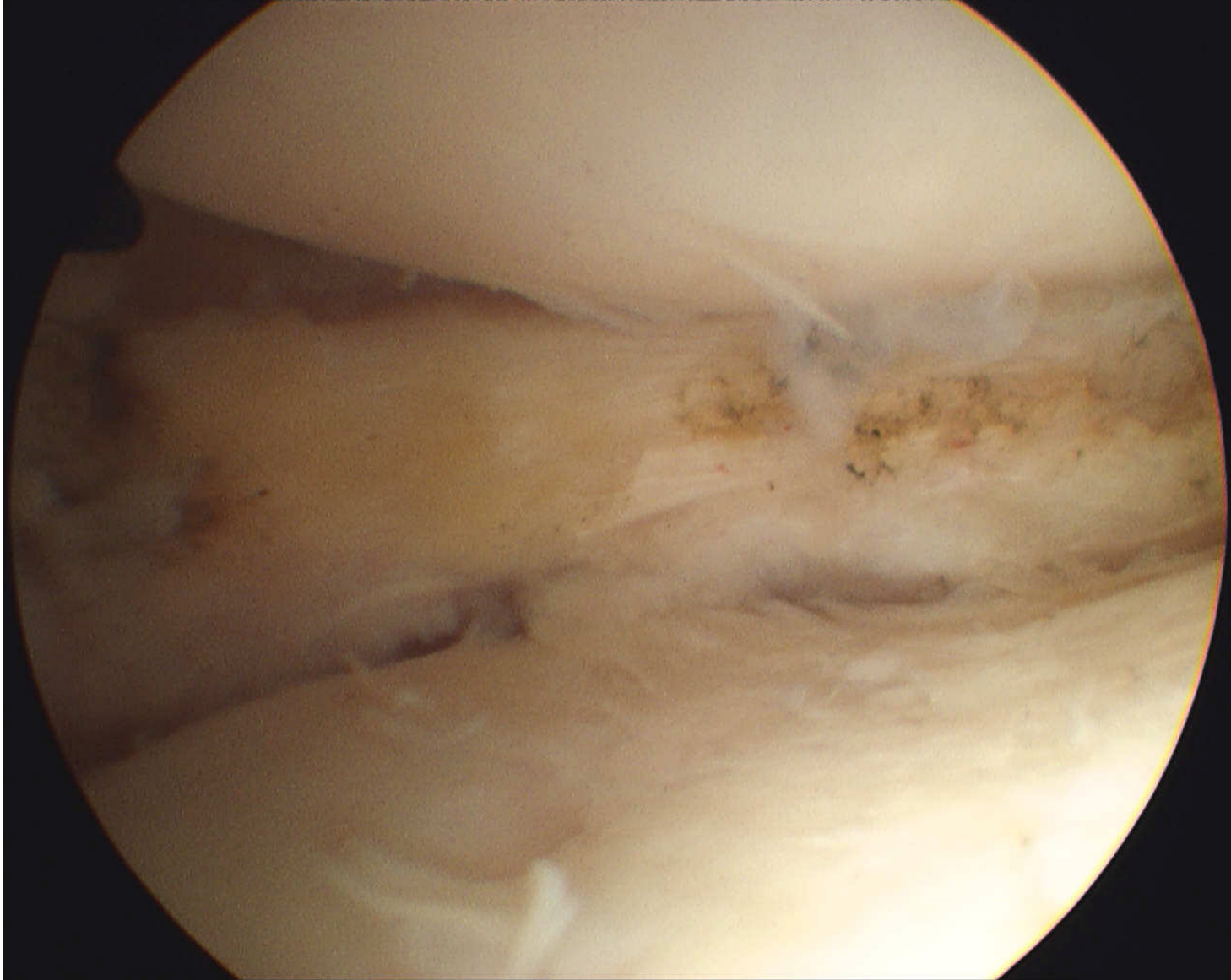
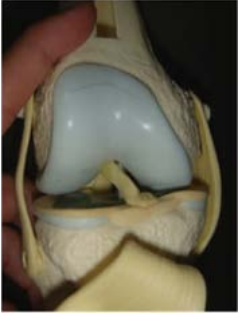37歳女性  
右膝.....

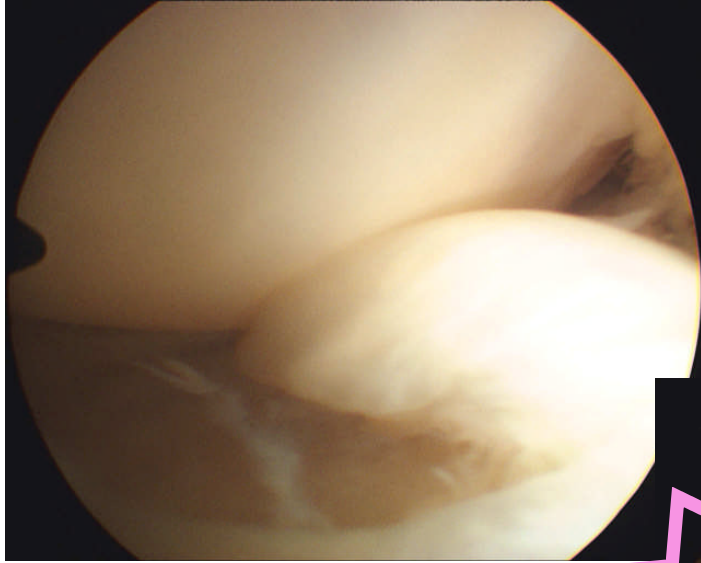
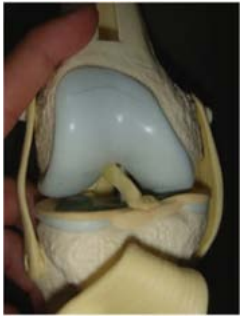

37歳女性  
右膝外側半月板損傷(バケツ柄断裂)  
ロッキング症状が特徴

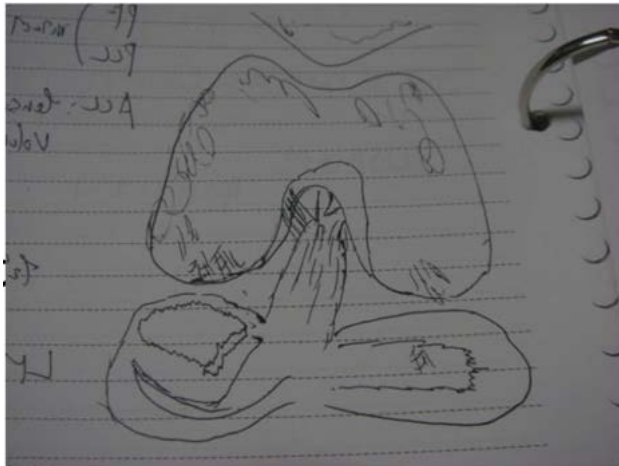

37歳女性  
右膝外側半月板損傷(バケツ柄断裂)  
ロッキング症状が特徴

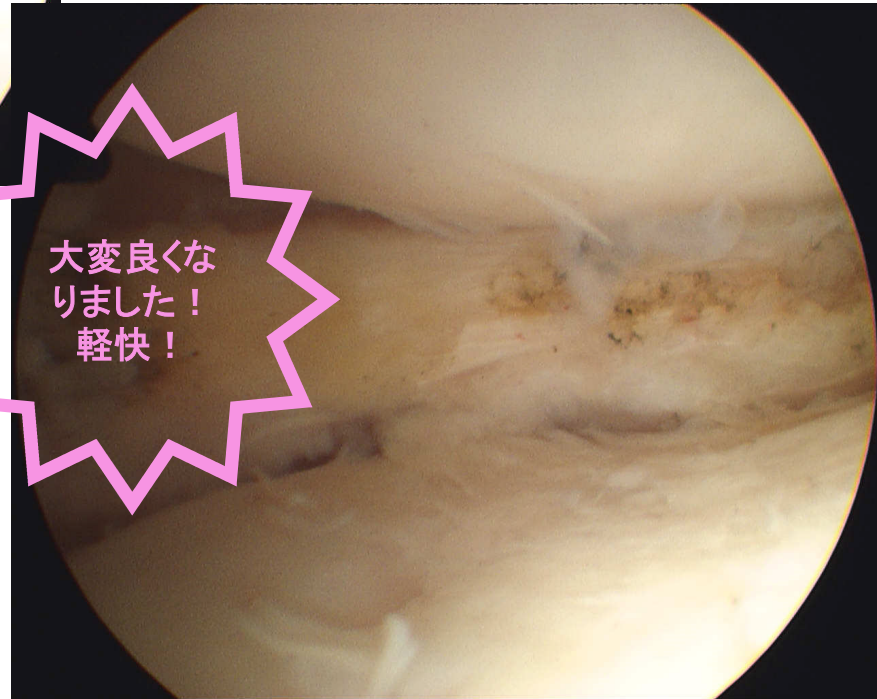
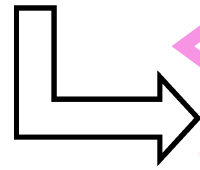




切除前

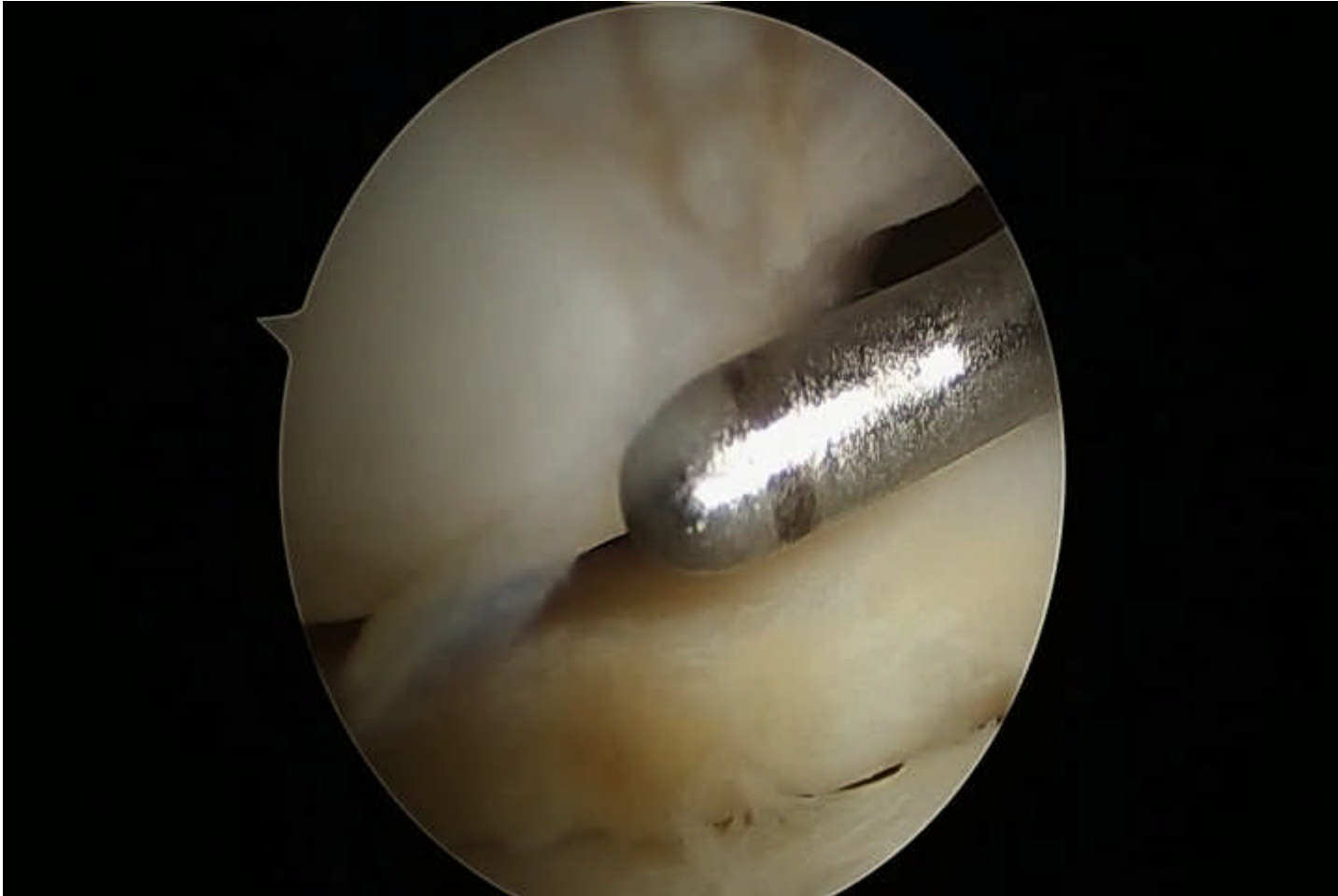
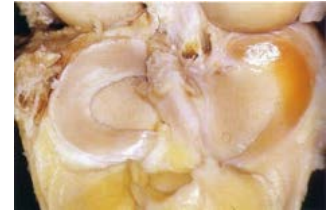
ソ柄断裂)  
徴



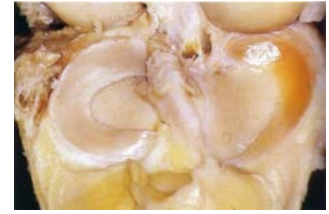
大変良くなりました！  
軽快！

切除後



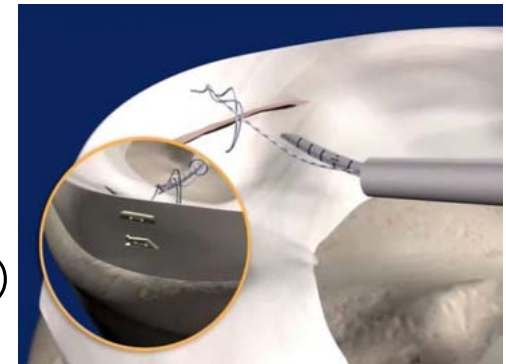
29歳男性  
右膝外側半月板損傷(バケツ柄断裂)  
ロッキング症状が特徴

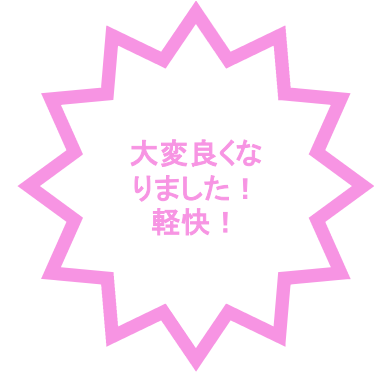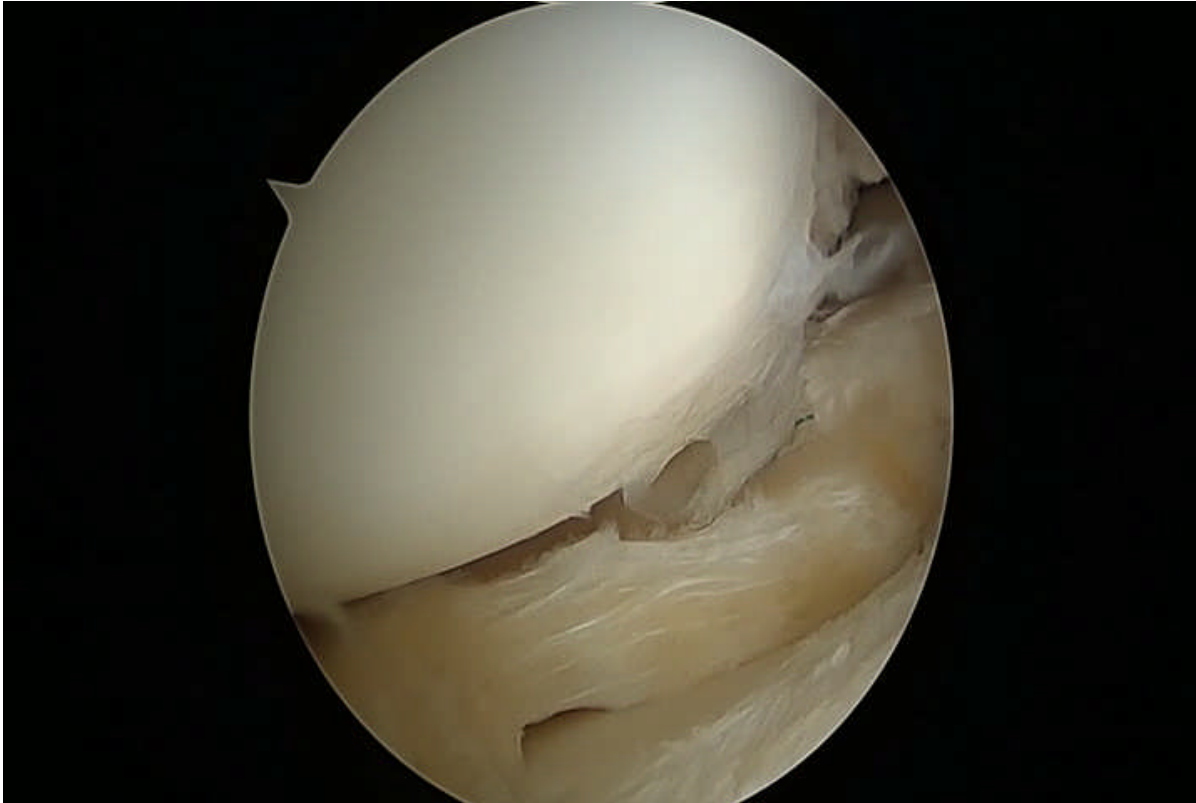

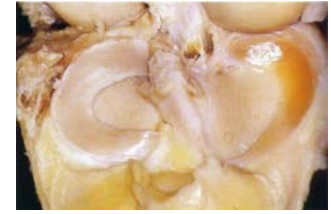


縫合術 (all in-side)

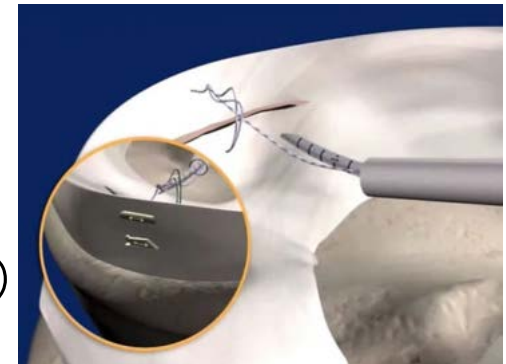
29歳男性  
右膝外側半月板損傷(バケツ柄断裂)  
ロッキング症状が特徴

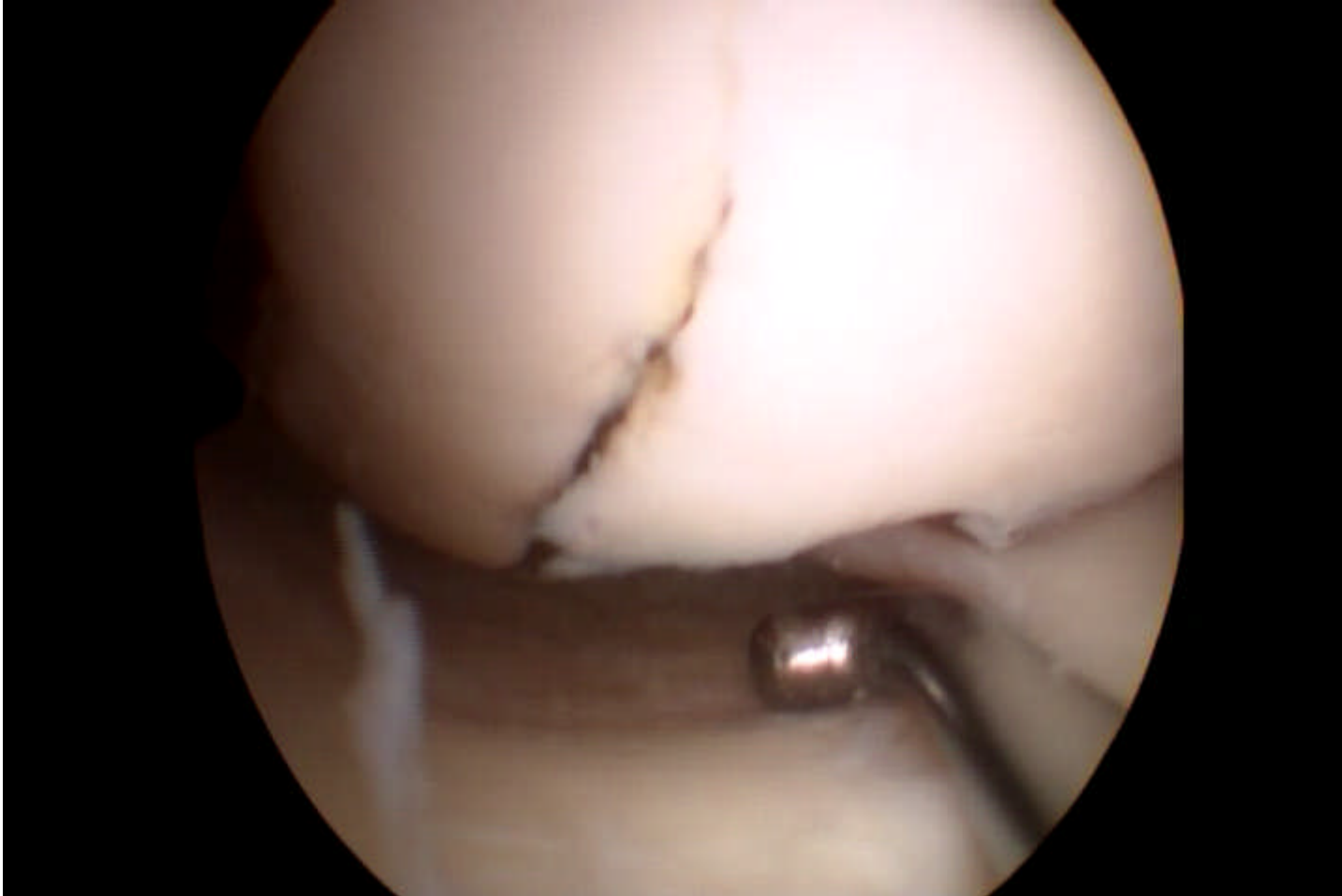
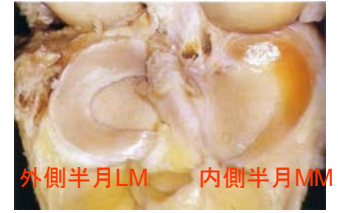




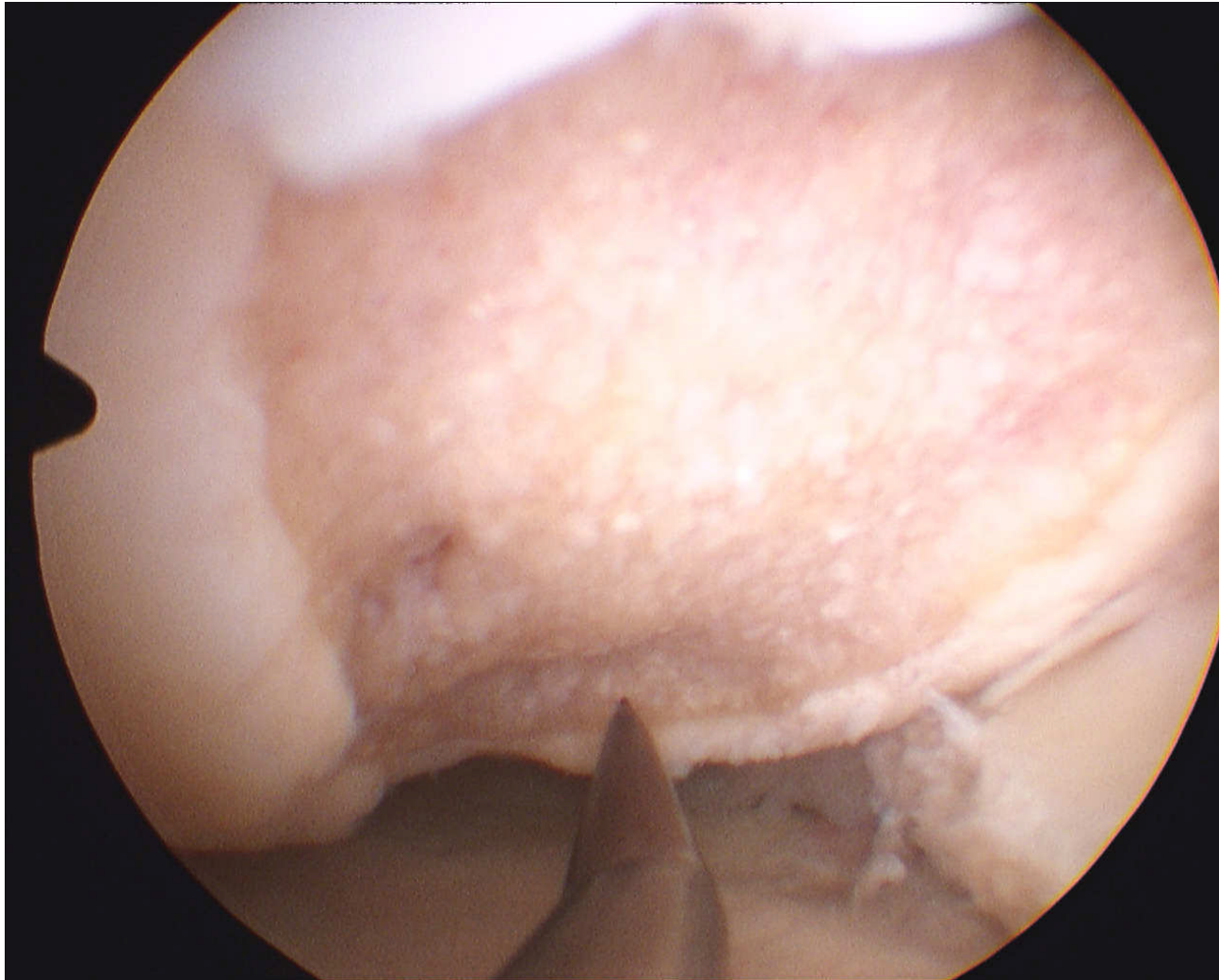
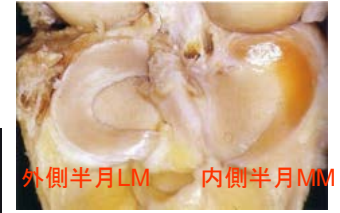縫合術 (all in-side)

29歳男性  
右膝外側半月板損傷 (バケツ柄断裂)  
ロッキング症状が特徴

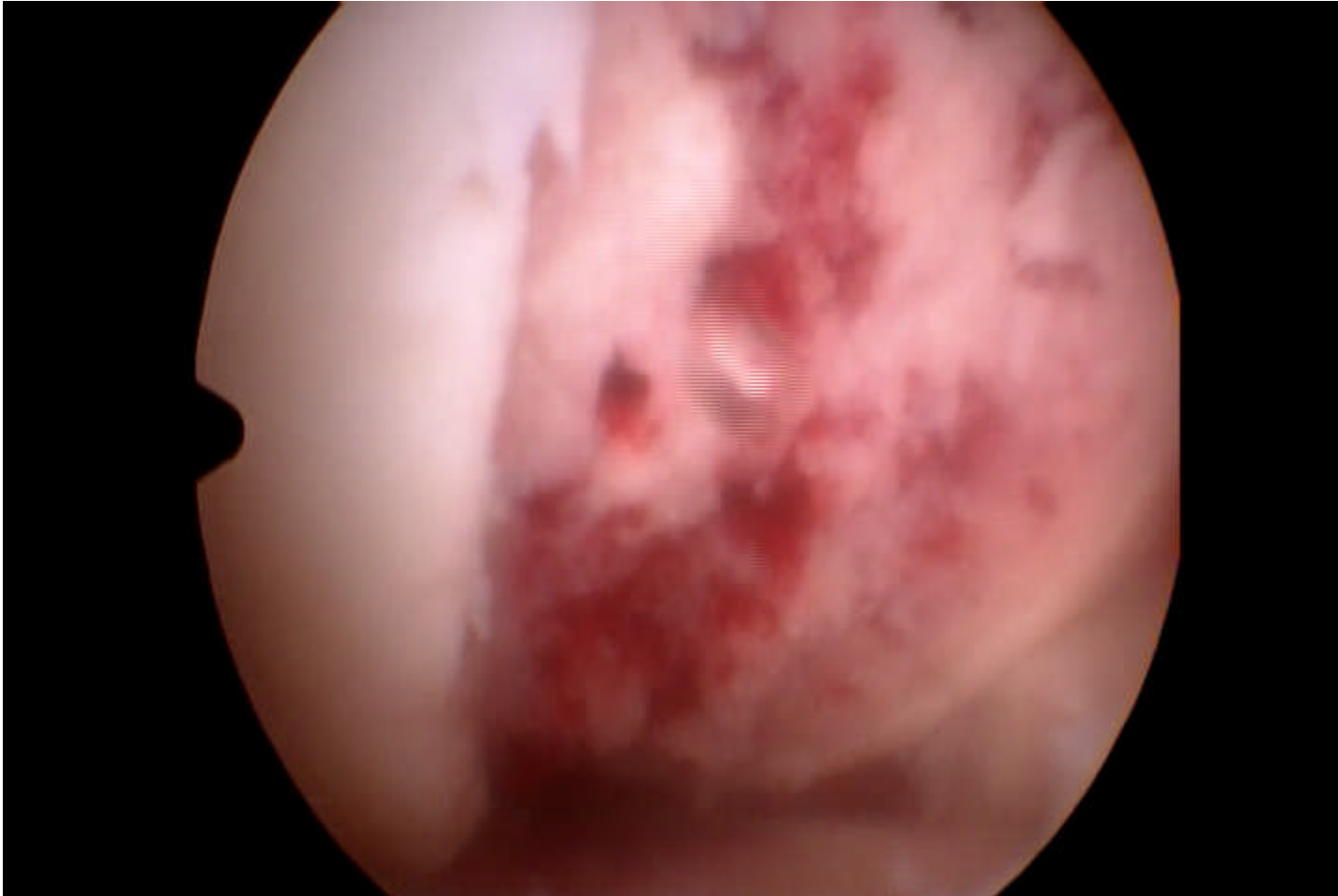



56歲男性  
右膝.....



56歳男性  
右膝大腿骨内果骨壊死  
ロッキング症状



まあまあ  
良くなりました！  
軽快！

56歳男性  
右膝大腿骨内果骨壊死  
ロッキング症状



# 代表的な疾患とその治療法

JCHO東京高輪病院  
整形外科 塩谷英司

# 膝のいたみを知る



代表的な疾患とその治療法

…………… 塩谷 英司 整形外科医長



手術を安心して  
受けていただくために

…………… 大森 真久 手術室看護師



入院生活を安心して  
過ごしていただくために

…………… 村山 由貴 病棟看護師



膝のリハビリ

…………… 川村 直弘 理学療法士

# 膝のいたみを知る



代表的な疾患とその治療法

…………… 塩谷 英司 整形外科医長

---

## 【はじめに】

- ・ 正常膝
- ・ 膝半月板損傷  
(鏡視下半月板切除術・縫合術ほか)

## 【膝の疾患の種類・解剖】

### 【膝の代表的な疾患とその治療法】

- ・ 膝前十字靭帯損傷
- ・ 変形性膝関節症



# 膝の疾患には。。。 (標準整形外科より)

## 第4編 疾患総論

<b>13 骨, 関節, 筋肉の感染症</b> — 鳥巢 岳彦 168	骨壊死 — 219
<b>〔診療の手順〕</b> — 168	
1. 骨髄炎 — 169	
2. 結核性骨関節炎 — 175	
3. 非定型抗酸菌症 — 178	
4. 骨関節の梅毒 — 178	
5. 感染性関節炎 — 178	
6. 人工関節置換術後の感染 — 182	
7. 筋肉感染症 — 183	
8. 特殊な感染 — 184	
<b>14 関節リウマチとその類縁疾患</b> — 鳥巢 岳彦 187	
<b>〔診療の手順〕</b> — 187	
1. 関節リウマチ — 188	
2. 悪性関節リウマチ — 199	
3. 若年性関節リウマチ — 200	
4. 成人(発症)Still病 — 201	
5. 強直性脊椎炎 — 202	
6. 乾癬性関節炎 — 203	
7. 掌蹠膿疱症性関節骨炎 — 204	
8. その他の類縁疾患 — 204	
<b>15 慢性関節疾患(退行性, 代謝性)</b> — 佛淵 孝夫 206	
<b>〔診療の手順〕</b> — 206	
骨関節症, 変形性関節症 — 206	
痛風 — 209	
偽痛風 — 211	
神経病性関節症 — 213	
血友病性関節症 — 213	
色素性絨毛結節性滑膜炎 — 214	
血液透析における骨・関節症 — 214	
その他の慢性関節疾患 — 215	
<b>16 四肢循環障害と阻血壊死性疾患</b> — 佛淵 孝夫 217	
<b>〔診療の手順〕</b> — 217	
四肢に循環障害をきたす疾患 — 217	
四肢に循環障害をきたす疾患 — 218	
外傷後の腫脹による血管圧迫 — 219	

<b>17 先天性骨系統疾患</b> — 岩谷 力 224	
<b>〔診療の手順〕</b> — 224	
1. 先天性骨系統疾患総論 — 224	
2. 異形成症 — 230	
<b>18 先天異常症候群</b> — 荻野 利彦 238	
<b>〔診療の手順〕</b> — 238	
1. 先天異常総論 — 238	
2. 手の先天異常 — 239	
3. 足の先天異常 — 247	
4. 奇形症候群 — 250	
<b>19 代謝性骨疾患</b> — 佛淵 孝夫 256	
<b>〔診療の手順〕</b> — 256	
骨粗鬆症 — 256	
くる病, 骨軟化症 — 259	
上皮小体(副甲状腺)機能異常 — 262	
甲状腺機能異常 — 265	
成長ホルモン異常症 — 266	
その他の代謝性骨疾患 — 267	
<b>20 骨腫瘍, 軟部腫瘍</b> — 269	
<b>A. 骨腫瘍</b> — 松野 丈夫 269	
<b>〔診療の手順〕</b> — 269	
1. 骨腫瘍総論 — 270	
2. 原発性良性骨腫瘍 — 276	
3. 骨腫瘍類似疾患 — 282	
4. 原発性悪性骨腫瘍 — 285	
5. 続発性悪性骨腫瘍 — 294	
<b>B. 軟部腫瘍</b> — 内田 淳正 297	
<b>〔診療の手順〕</b> — 297	
1. 軟部腫瘍総論 — 297	
2. 悪性軟部腫瘍 — 302	
3. 良性軟部腫瘍 — 307	

## 疾患各論

頸椎の機能解剖 — 394	10. 有蓋環の疾患 — 318
診断上の問題点 — 395	11. 股関節に対する手術 — 519
頸椎の疾患 — 400	<b>29 膝関節</b> — 528
1. 頸椎の先天異常 — 400	<b>〔診療の手順〕</b> — 黒坂 昌弘 528
2. 椎管空洞症 — 401	機能解剖とバイオメカニクス — 鳥巢 岳彦 529
3. 斜頸 — 403	膝の診察・検査法 — 532
4. 頸椎椎間板ヘルニア — 405	
5. 頸部脊椎症, 頸椎症, 頸部骨軟骨症 — 409	

## xiv 目次

膝関節の疾患 — 539	<b>30 足関節と足趾</b> — 高倉 義典 565
1. 発育期の膝関節障害 — 539	<b>〔診療の手順〕</b> — 565
2. 半月板損傷 — 544	機能解剖 — 565
3. 靭帯損傷, 捻挫 — 547	足部の診察・検査法 — 569
4. 膝蓋大腿関節障害 — 552	足関節と足趾の疾患 — 571
5. 関節症と関連疾患 — 555	1. 先天性足変形 — 571
6. 膝の炎症性疾患 — 562	2. 後天性足変形 — 576
7. 非外傷性関節血腫 — 562	3. 足部痛 — 577
8. 腫瘍性疾患 — 563	4. その他の疾患 — 582

## 第6編 外傷学

<b>31 外傷総論</b> — 糸満 盛憲 588	9. 大腿骨骨幹部骨折 — 663
<b>〔診療の手順〕</b> — 588	10. 膝関節部の骨折・脱臼 — 665
1. 捻挫と脱臼 — 591	11. 下腿骨骨折 — 671
2. 骨折 — 593	12. 足関節部の骨折と脱臼 — 673
3. 集団災害 — 615	13. 足部の骨折と脱臼 — 677
<b>32 軟部組織損傷</b> — 618	<b>34 脊椎・脊髄損傷</b> — 国分 正一 682
<b>〔診療の手順〕</b> — 別府 諸兄 618	<b>〔診療の手順〕</b> — 682
1. 皮膚損傷 — 玉井 進 619	1. 脊椎損傷 — 683
2. 筋・腱損傷 — 620	2. 脊髄損傷 — 693
3. 血管損傷 — 621	<b>35 末梢神経損傷</b> — 越智 光夫 701
4. 靭帯損傷 — 624	<b>〔診療の手順〕</b> — 701
5. 区画症候群 — 625	1. 末梢神経損傷 — 701
<b>33 骨折・脱臼(各論)</b> — 糸満 盛憲 628	2. 臨床症状 — 706
1. 肩関節部の骨折と脱臼 — 628	3. 検査法 — 710
2. 上腕骨骨幹部の骨折 — 633	4. 診断 — 714
	5. 治療 — 714

# 膝の疾患には。。。 (標準整形外科より)

## 第4編 疾患総論

### 骨、関節、筋肉の感染症

(診療の手順)

1. 骨髄炎
2. 結核性骨関節炎
3. 非定型抗酸菌症
4. 骨関節の梅毒
5. 感染性関節炎

### 人工関節置換術の感染

7. 筋肉感染症
8. 特殊な感染

### 関節リウマチとその類縁疾患

(診療の手順)

1. 関節リウマチ
2. 悪性関節リウマチ
3. 若年性関節リウマチ
4. 成人(発症) Still病
5. 強直性脊髄炎
6. 乾癬性関節炎
7. 掌〇膿疱症性関節骨炎
8. その他の類縁疾患

### 慢性関節疾患(退行性、代謝性)

(診療の手順)

#### 骨関節症、変形性関節症

#### 痛風

#### 偽痛風

#### 神経病性関節症

#### 血友病性関節症

#### 色素性絨毛結節性滑膜炎

#### 血液透析における骨・関節症

#### その他の慢性関節疾患

### 四肢循環障害と阻血壊死性疾患

(診療の手順)

#### 四肢循環障害の診察、診断

#### 四肢に循環障害をきたす疾患

#### 外傷後の腫脹による血管圧迫

#### 骨壊死

### 先天性骨系統疾患

(診療の手順)

1. 先天性骨系統疾患総論
2. 異形成症

### 先天異常症候群

(診療の手順)

1. 先天異常総論
2. 手の先天異常
3. 足の先天異常
4. 奇形症候群

### 代謝性骨疾患

(診療の手順)

#### 骨粗鬆症

#### くる病、骨軟化症

#### 上皮小体(副甲状腺)機能異常

#### 甲状腺機能異常

#### 成長ホルモン異常症

#### その他の代謝性骨疾患

### 骨腫瘍、軟部腫瘍

#### A. 骨腫瘍

(診療の手順)

1. 骨腫瘍総論
2. 原発性良性骨腫瘍
3. 骨腫瘍類似疾患
4. 原発性悪性骨腫瘍
5. 続発性悪性骨腫瘍

#### B. 軟部腫瘍

(診療の手順)

1. 軟部腫瘍総論
2. 悪性軟部腫瘍
3. 良性軟部腫瘍

## 疾患各論

診断上の問題点

### 頚椎の疾患

1. 頚椎の先天異常
2. 脊髄空洞症
3. 斜頸
4. 頚椎椎間板ヘルニア
5. 頚部脊椎症、頚椎症、頚部骨軟骨症

### 膝関節

(診断の手順)

#### 機能解剖とバイオメカニクス

#### 膝の診察・検査法

#### 膝関節の疾患

1. 発育期の膝関節障害
2. 半月板損傷
3. 靭帯損傷、捻挫
4. 膝蓋大腿関節障害
5. 関節症と関連疾患
6. 膝の炎症性疾患
7. 非外傷性関節血症
8. 腫瘍性疾患

### 足関節と足趾

(診療の手順)

#### 機能解剖

#### 足部の診察・検査法

#### 足関節と足趾の疾患

1. 先天性足変形
2. 後天性足変形
3. 足部痛
4. その他の疾患

## 第6編 外傷学

### 外傷総論

(診療の手順)

1. 捻挫と脱臼
2. 骨折
3. 集団災害

### 軟部組織損傷

(診療の手順)

1. 皮膚損傷
2. 筋・腱損傷
3. 血管損傷
4. 靭帯損傷
5. 区画症候群

### 骨折・脱臼(各論)

1. 肩関節部の骨折と脱臼
2. 上腕骨骨幹部の骨折
9. 大腿骨骨幹部骨折
10. 膝関節部の骨折・脱臼
11. 下腿骨骨折
12. 足関節部の骨折と脱臼
13. 足部の骨折と脱臼

### 脊椎・脊髄損傷

(診療の手順)

1. 脊椎損傷
2. 脊髄損傷

### 末梢神経損傷

(診療の手順)

1. 末梢神経損傷
2. 臨床症状
3. 検査法
4. 診断
5. 治療

# 膝のいたみを知る



代表的な疾患とその治療法

…………… 塩谷 英司 整形外科医長

## 【はじめに】

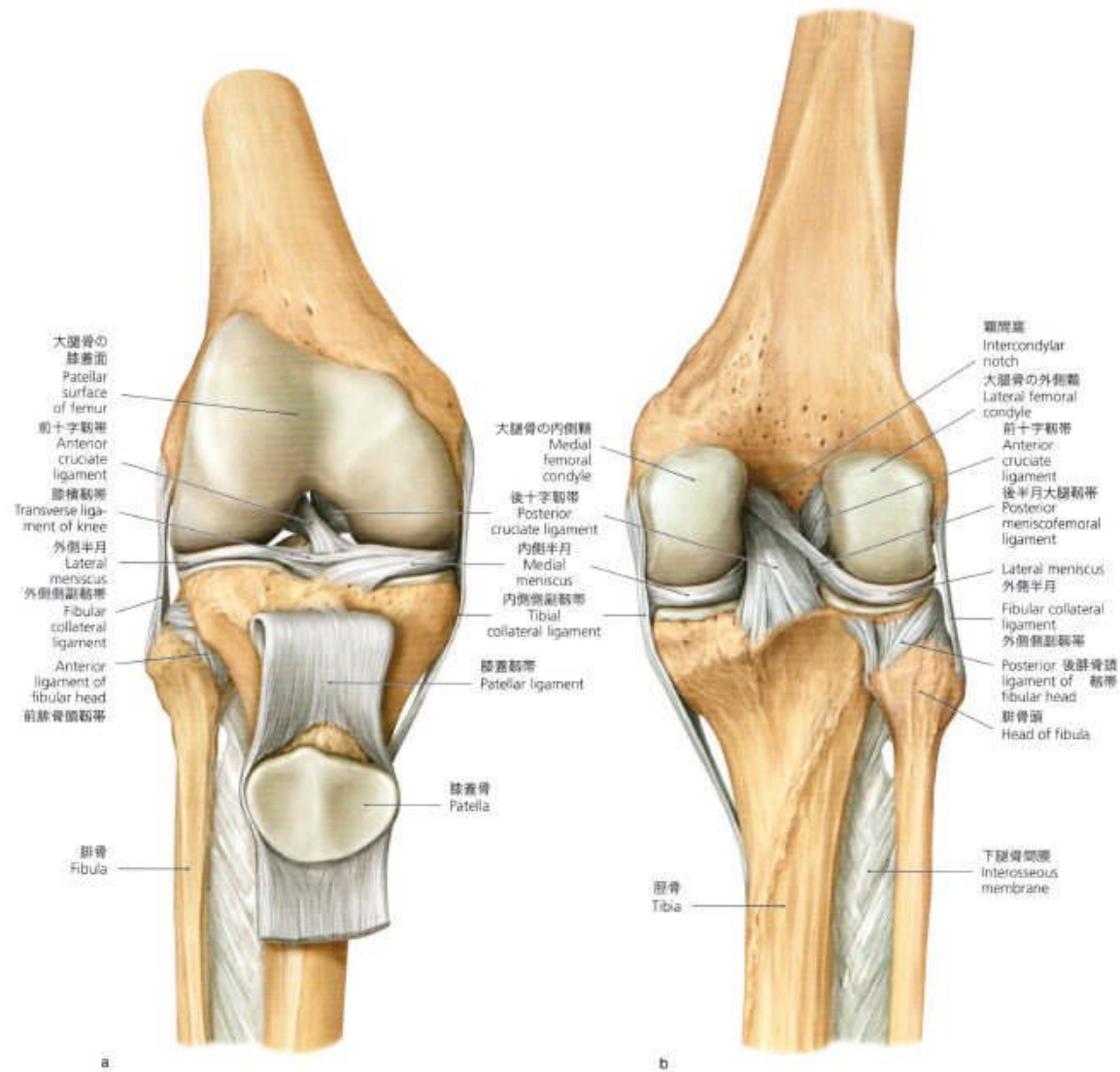
- ・ 正常膝
- ・ 膝半月板損傷  
(鏡視下半月板切除術・縫合術ほか)

## 【膝の疾患の種類・解剖】

### 【膝の代表的な疾患とその治療法】

- ・ 膝前十字靭帯損傷
- ・ 変形性膝関節症

## 1.19 膝関節：十字靭帯と側副靭帯 The Knee Joint: The Cruciate and Collateral Ligaments



### A 右膝関節の十字靭帯

a 前面。膝蓋靭帯は付着している膝蓋骨とともに下方に反転している。

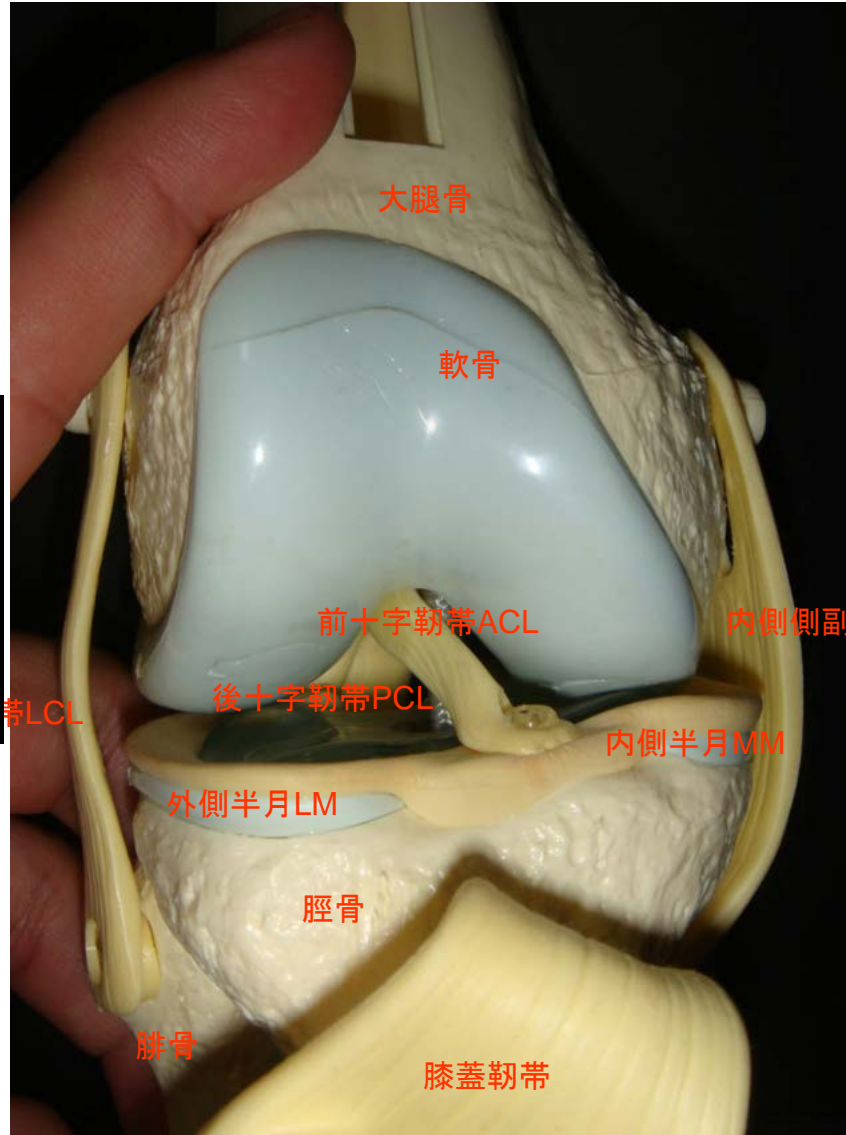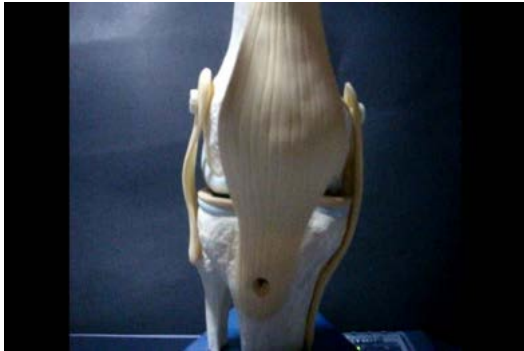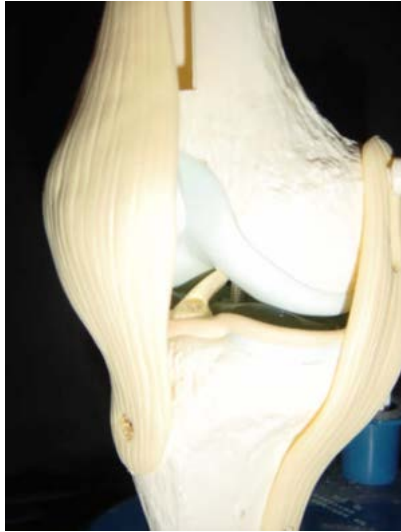
b 後面。

膝関節の十字靭帯は、脛骨の前と後顆間区(ここでは見えない; p. 440 参照)と、大腿骨の顆間窩の間に伸びている。

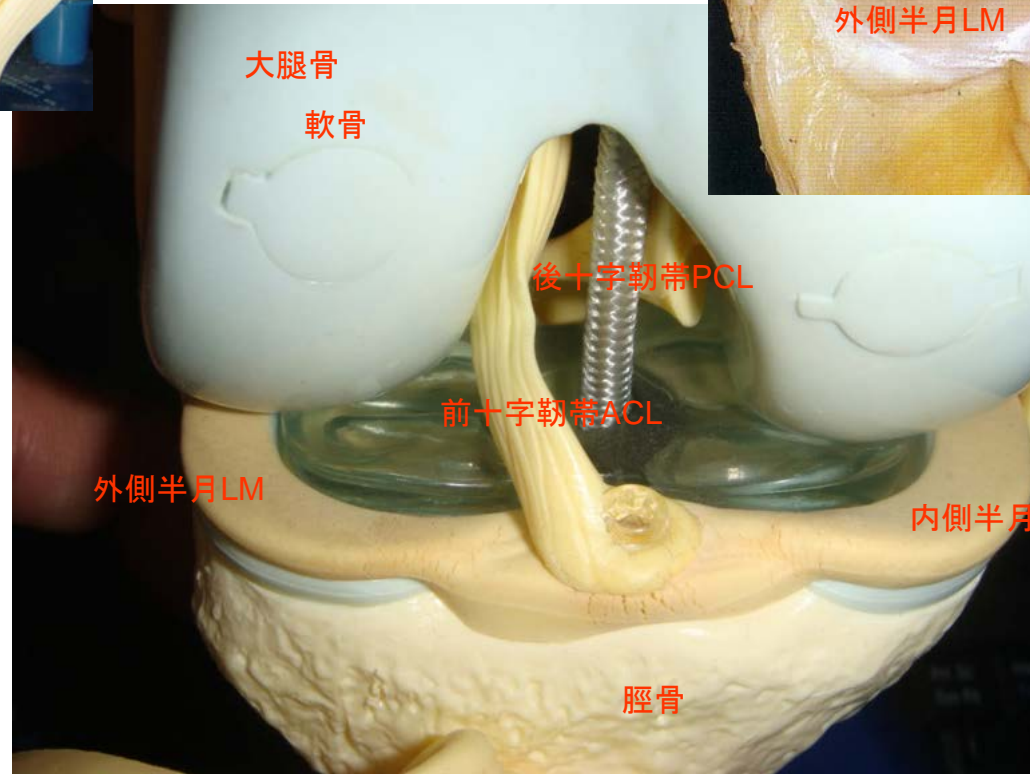
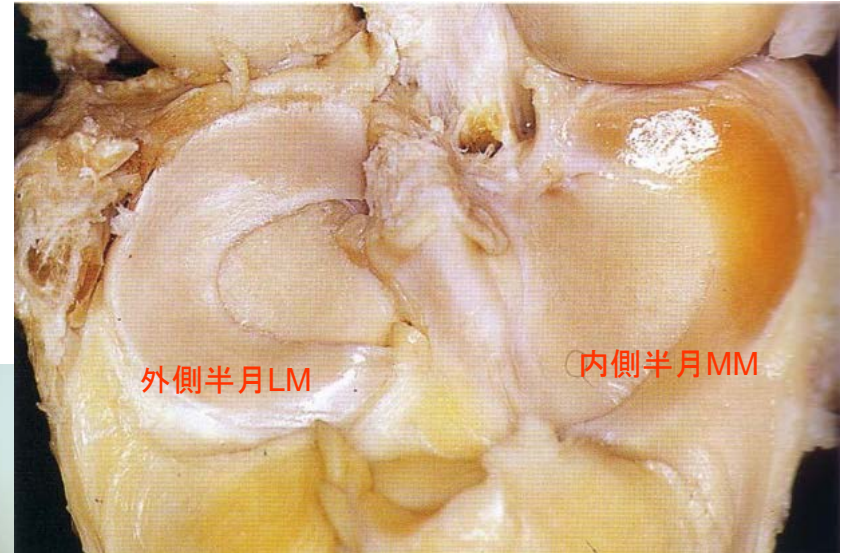
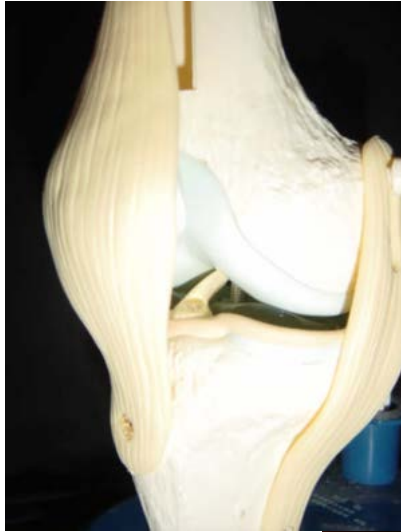
・前十字靭帯は、脛骨の前顆間区から、大腿骨外側顆の内側面に走る。

・後十字靭帯は、前十字靭帯よりも厚く、前十字靭帯とはほぼ直角に走り、後顆間区から大腿骨内側顆の外側面に通る。

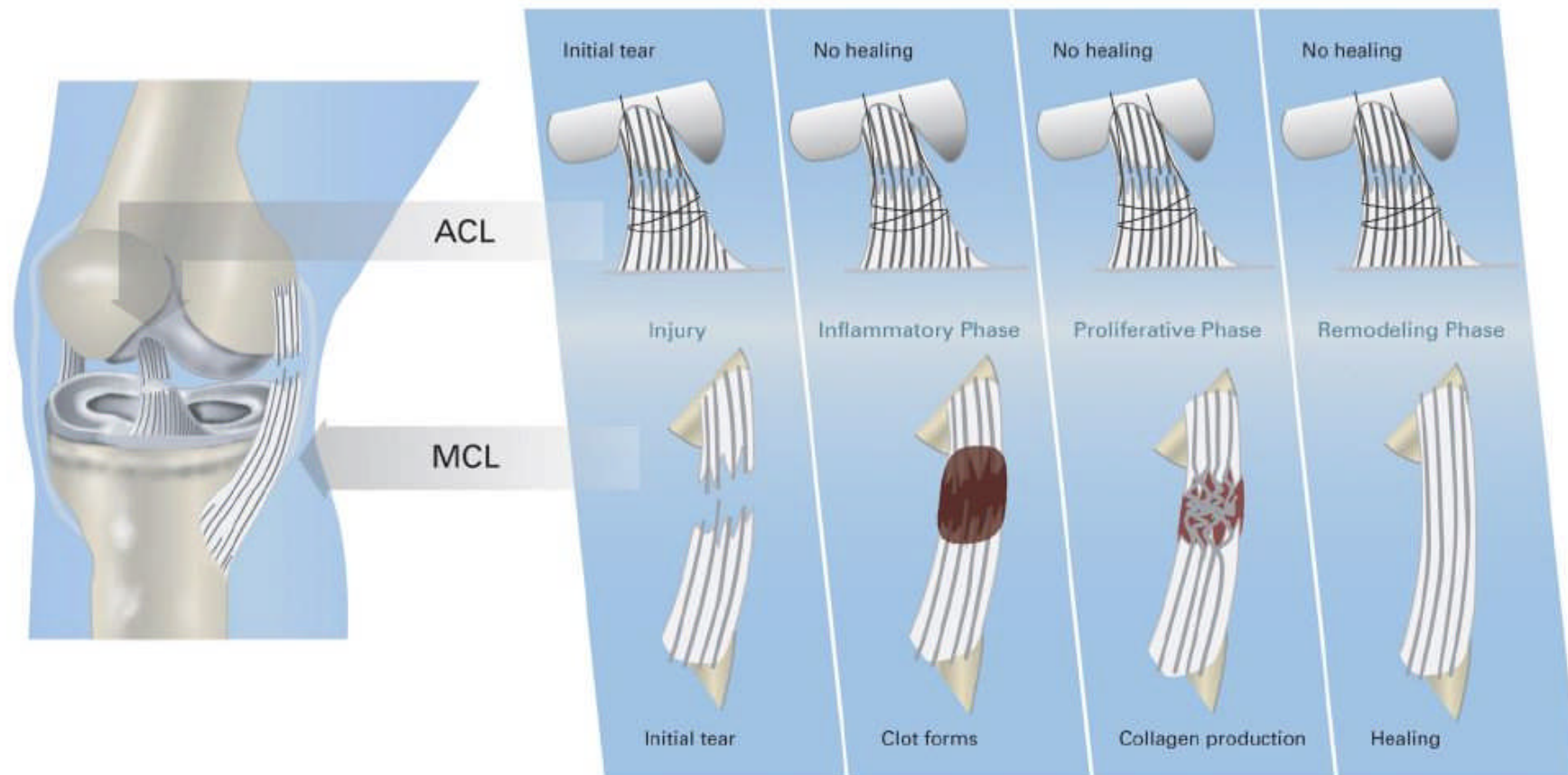
十字靭帯は、大腿骨と脛骨の間節面を接触するように保ち、主に矢状面で膝関節を安定化する。十字靭帯のいくつかの部分は、関節のそれぞれの位置で緊張する(p. 442 参照)。



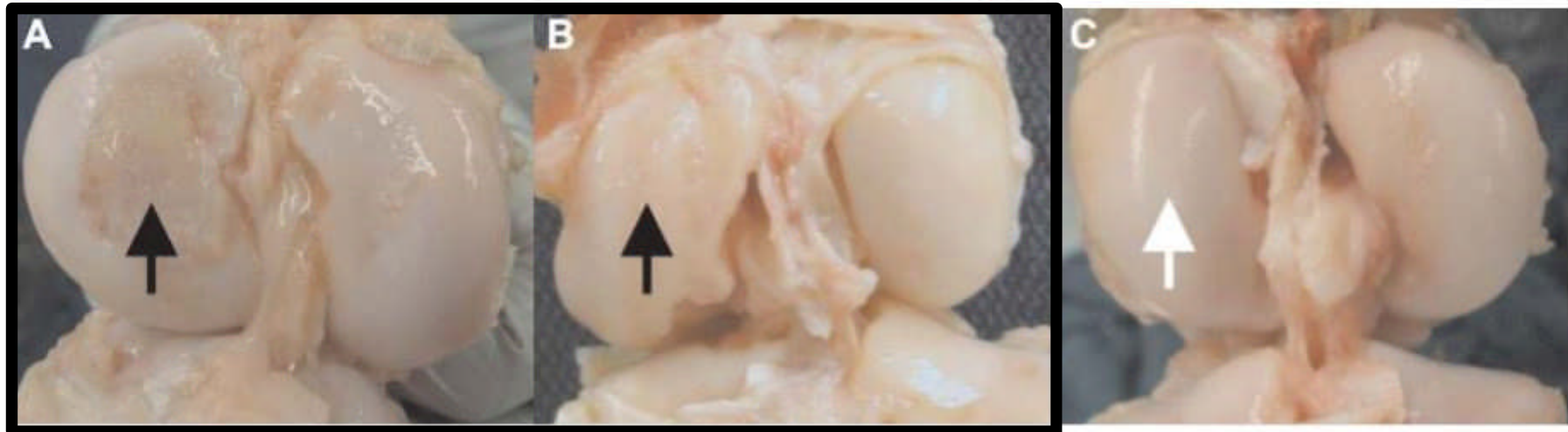
# 解剖①



## 解剖②



**Figure 2.** Differences in the intrinsic healing response of the ACL (top row) and medial collateral ligament of the knee (MCL, bottom row). The ACL is injured, but no blood clot forms in the injury site, likely due to the synovial fluid which bathes the ligament washing the clot out. In contrast, in the MCL, blood clot forms at the site of the tear and stabilizes the two ligament ends. The MCL tissue can then grow into this provisional scaffold and the defect can be healed. The loss of the provisional scaffold in the ACL is likely the key mechanism behind its failure to heal.



**Figure 6.** The distal femur cartilage 1-year after (A) an untreated ACL rupture, (B) after conventional ACL reconstruction, and (C) after bioenhanced ACL repair. Note the damage to the medial femoral condyle in the untreated and ACL reconstructed knees (black arrows) and the lack of damage in the medial femoral condyle in the bio-enhanced ACL repaired knee (white arrow; adapted with permission from Murray and Fleming<sup>36</sup>).



# 膝のいたみを知る



代表的な疾患とその治療法

…………… 塩谷 英司 整形外科医長

## 【はじめに】

- ・ 正常膝
- ・ 膝半月板損傷  
(鏡視下半月板切除術・縫合術ほか)

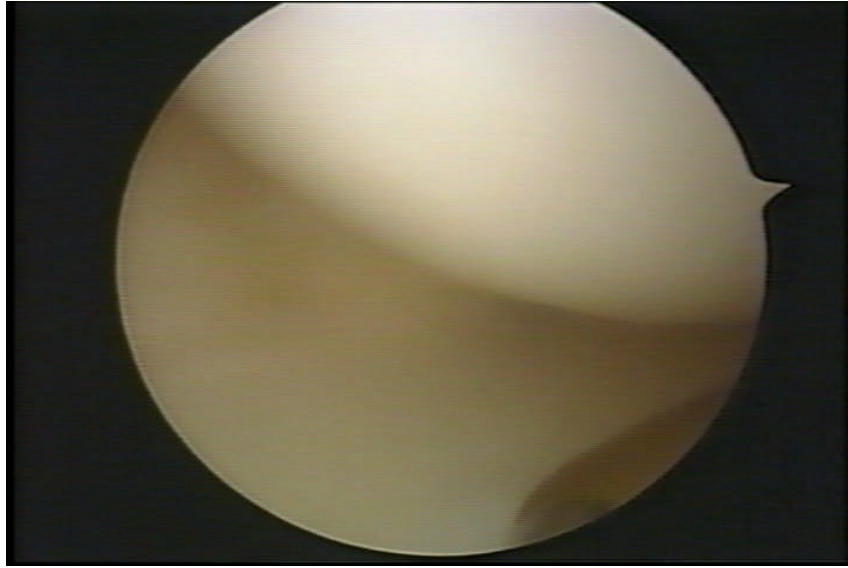
## 【膝の疾患の種類・解剖】

### 【膝の代表的な疾患とその治療法】

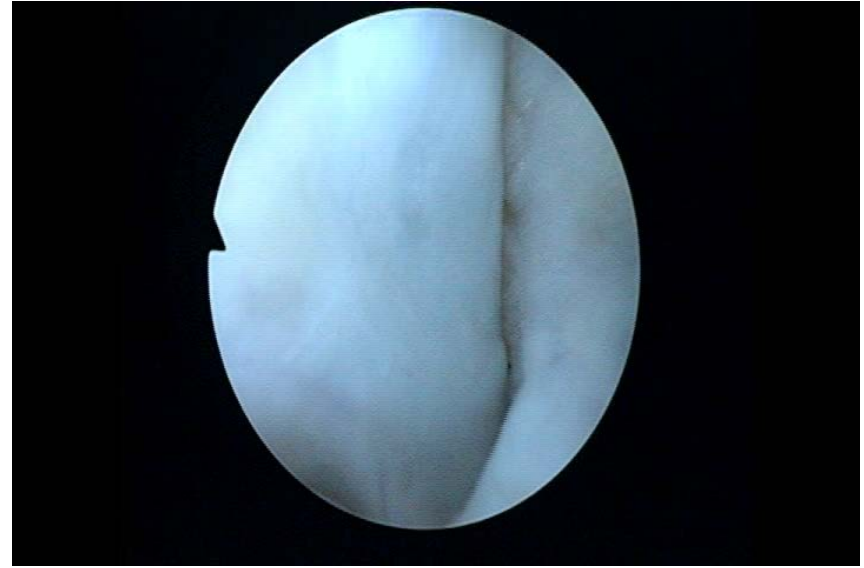- ・ 膝前十字靭帯損傷
- ・ 変形性膝関節症

# 【膝の代表的な疾患とその治療法】

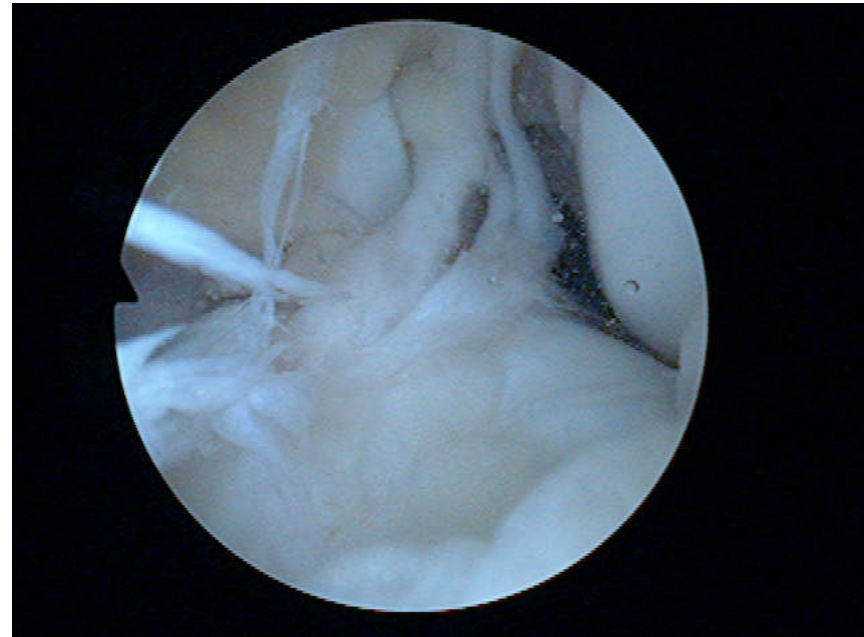
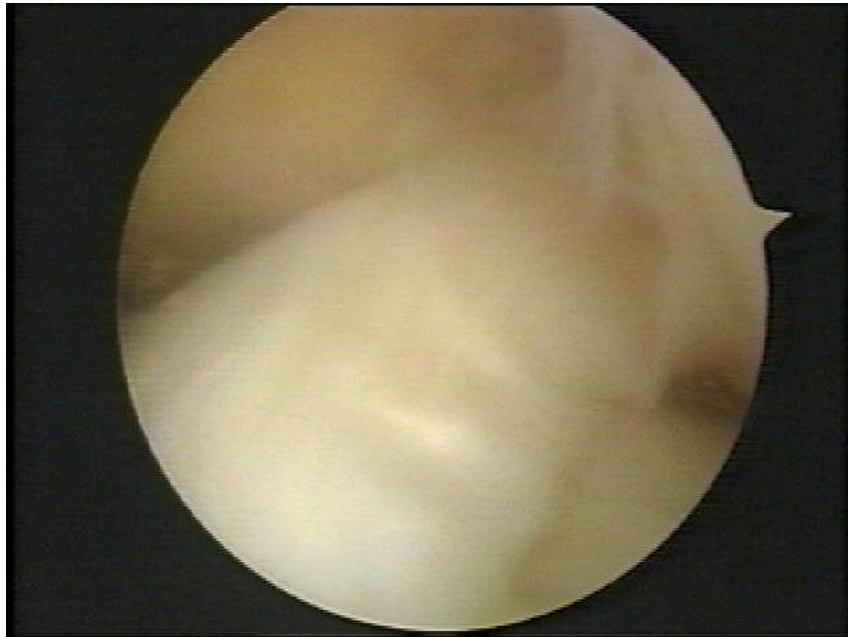## 膝前十字靭帯損傷

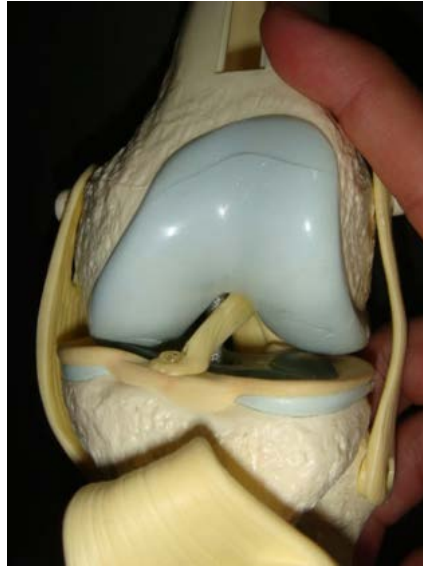

正常の左膝前十字靭帯



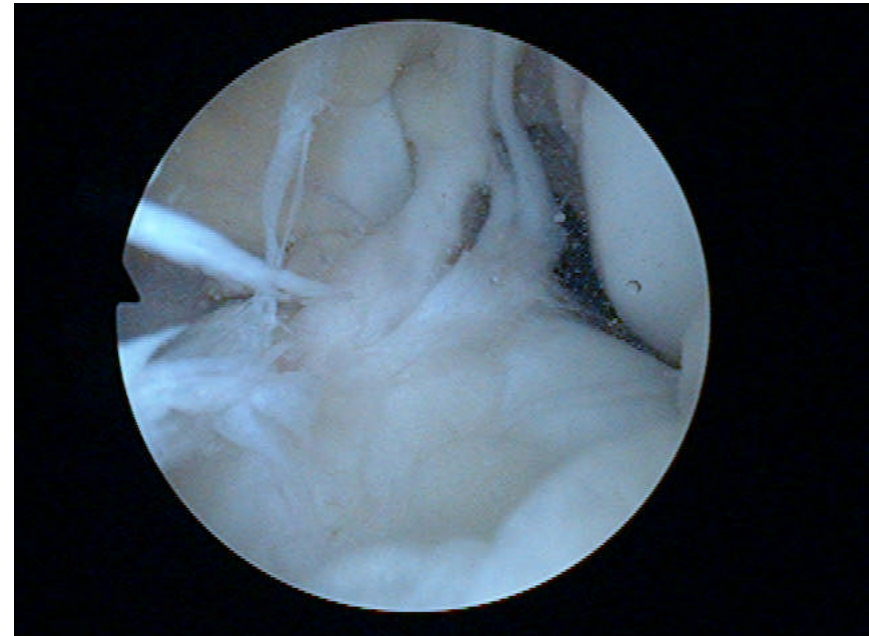
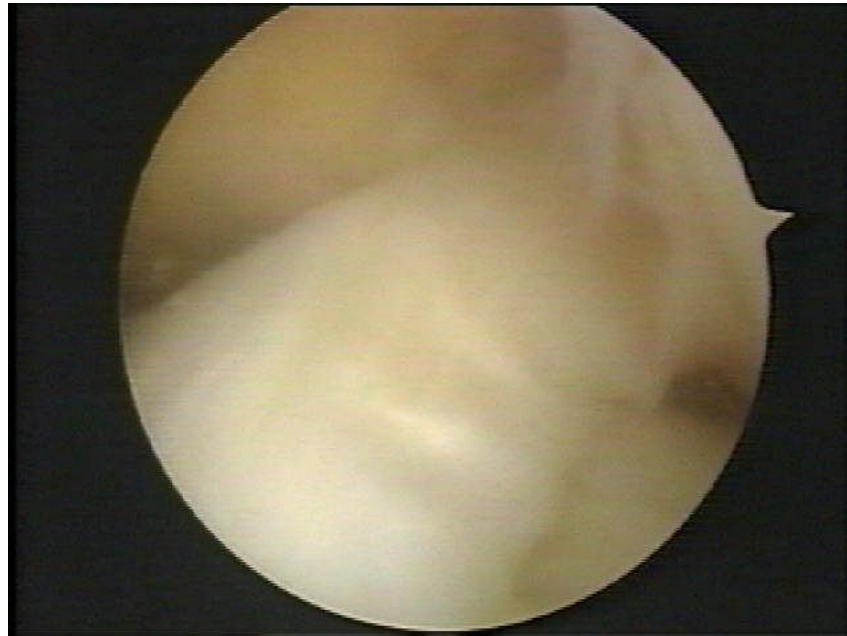断裂した左膝前十字靭帯(陳旧性)



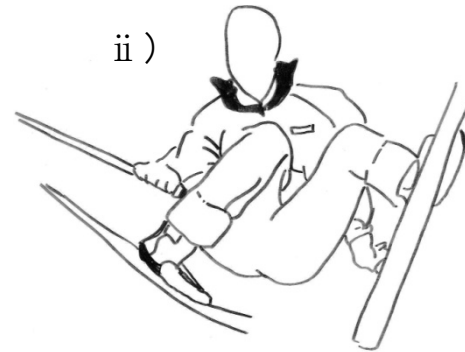
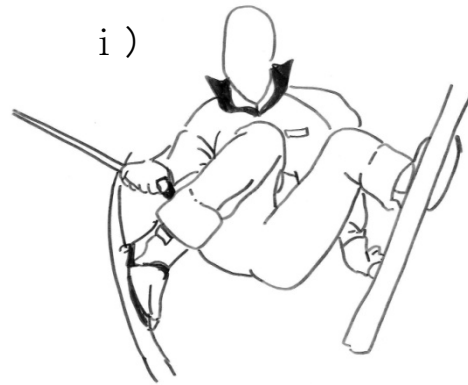

正常の左膝前十字靭帯

断裂した左膝前十字靭帯(陳旧性)



# 受傷形態 『phantom foot』



スキーによる膝の外傷が多いが、このように着地やバランスを崩した際に後傾姿勢となり、膝は深屈曲する。

スキー技術の進歩(用具+コース整備+体力=スピード)

競技と基礎スキー(1970年代=外向傾強調 ⇒ 2003年=カービング)



従来のアルペンスキー



カービングスキー





従来のアルペンスキー



カービングスキー



## Trends in skiing injuries

### Analysis of a 6-year study (1972 to 1978)\*

ROBERT J. JOHNSON,† M.D., CARL F. ETLINGER,‡ M.S., ROBERT J. CAMPBELL, B.S., AND MALCOLM H. POPE, Ph.D., Burlington, Vermont

From the Department of Orthopaedic Surgery, University of Vermont, Burlington, Vermont

#### ABSTRACT

The trends in skiing injuries showed a decrease during a study conducted over six seasons, 1972 to 1978, at a Vermont ski resort. Over 11,000 interviews were conducted and nearly 1,000 control skiers were evaluated. The injuries totaled 1,711 in 407,600 skier days. Upper body injuries (pelvis, trunk, neck, head, and upper extremities) totaled 713 (42%) and lower extremity injuries totaled 998 (58%). Eighty percent of the lower extremity injuries were classified as (potentially) equipment related. The overall injury rate decreased 41% (upper body, 25%; lower extremity equipment-related (LEER), 43%; and lower extremity nonequipment-related rate was down 71%). Knee sprains did not decline as rapidly as the tibial fractures and ankle sprains. An increase in the relative frequency of properly functioning equipment is primarily responsible for the decline in LEER injuries. Although the relative frequency of properly adjusted bindings is increasing, more than one-half of the equipment in use is still set higher than recommended. Cooperation between all individuals responsible for equipment design, manufacture, installation, and use must continue, if further improvements in alpine skiing safety are to be realized.

The number of skiers in the United States has grown from approximately 10,000 in 1935 to present estimates of 5 to 12 million.<sup>1-3</sup> The estimates of the number of injuries sustained annually range from 165,000 to 600,000.<sup>3-7</sup> Generally, the estimates of the injury rates in the 1970s range from 3 to 6

injuries per 1,000 skier days,<sup>1,2,5,7-9</sup> but two studies<sup>8,10</sup> indicate that due to unreported accidents, the true rate may be higher.

The basic types of injuries produced by skiing accidents have been described by many workers.<sup>1,3-5,7-9,11-31</sup> The breakdown of injuries in most studies was similar: 40 to 50% sprains, 20 to 35% fractures, 8 to 15% lacerations, and varying numbers of a wide variety of other injuries. The majority of injuries are to the lower extremities, which tend to be more serious than those to the upper body.<sup>6</sup>

The overall injury rate appears to be declining. Tapper<sup>9</sup> reported a decline at Sun Valley, Idaho, from 7.4 injuries per 1,000 skier days in 1960 to 1961 to 2.6 per 1,000 skier days in 1975 to 1976. Gutman et al.<sup>5</sup> reported a similar drop of 5.9 to 3.4 per 1,000 skier days from 1960 to 1961 to 1972 to 1973 at Mt. Snow, Vermont. Many other investigators<sup>3,7,16,22</sup> recently reported downward trends in skiing injury rates. Specifically, the rate of ankle sprains has decreased in all of these studies, and lower extremity injuries in general seem to account for more of this reduction than upper body injuries. Several investigators<sup>5,8,9,16</sup> recently reported that the incidence of upper body and lower extremity injuries is tending to equalize. O'Malley<sup>8</sup> demonstrated a decrease in lower extremity fractures, but an increase in upper body fractures. O'Malley<sup>8</sup> and Young and Crane<sup>7</sup> reported a dramatic increase in thumb injuries. The rate of knee sprains has shown no significant decline according to some authors, while others reported a relative increase.<sup>3,7,22</sup> In spite of the general trend of decreasing injury that seems to be occurring, some less optimistic statements have recently been published. In 1978, Tapper<sup>9</sup> observed that the rate of binding-related injuries has decreased very little, and in 1977, Ellison<sup>1</sup> reported only a slight decrease in the overall injury rate.

The causes of the apparent reductions, generally in the absence of hard data, are variously attributed to improved slope-grooming and snow-making equipment, ski instruction, area management safety efforts, and the skiers' equipment. The proof of significant contribution of any of these factors has yet

# The Incidence of Anterior Cruciate Ligament Injuries Among Competitive Alpine Skiers

## A 25-year Investigation

Nicolas Pujol,\* Marie Philippe Rousseaux Blanchi,† and Pierre Chambat,<sup>‡§</sup> MD

From the \*Orthopaedic Department, Hopital Andre Mignot, Le Chesnay, France, the †Centre de Medecine du Sport de Haut Niveau, Albertville, France, and the ‡Centre Orthopedique Santy, Lyon, France

**Background:** Little is known about the evolution of anterior cruciate ligament injury rates among elite alpine skiers.

**Purpose:** To evaluate epidemiologic aspects of anterior cruciate ligament injuries among competitive alpine skiers during the last 25 years.

**Study Design:** Descriptive epidemiology study.

**Methods:** Data were collected from elite French national teams (379 athletes: 188 women and 191 men) from 1980 to 2005.

**Results:** Fifty-three of the female skiers (28.2%) and 52 of the male skiers (27.2%) sustained at least 1 anterior cruciate ligament injury. The overall anterior cruciate ligament injury incidence was 8.5 per 100 skier-seasons. The primary anterior cruciate ligament injury rate was 5.7 per 100 skier-seasons. The prevalence of reinjury (same knee) was 19%. The prevalence of a bilateral injury (injury of the other knee) was 30.5%. At least 1 additional anterior cruciate ligament surgery (mean, 2.4 procedures) was required for 39% of the injured athletes. Men and women were similar with regard to primary anterior cruciate ligament injury rate ( $P = .21$ ), career remaining after the injury ( $P = .44$ ), and skiing specialty ( $P = .5$ ). There were more anterior cruciate ligament injuries (primary, bilateral, reinjuries) among athletes ranking in the world Top 30 ( $P < .001$ ). Anterior cruciate ligament-injured athletes had a career length of 7.5 years, whereas athletes with no anterior cruciate ligament injury had a career of 4.5 years ( $P < .001$ ). Finally, injury rates remained constant over time.

**Conclusion:** Anterior cruciate ligament injury rates (primary injury, bilateral injury, reinjury) among national competitive alpine skiers are high and have not declined in the last 25 years. Finding a way to prevent anterior cruciate ligament injury in this population is a very important goal.

**Keywords:** ski; anterior cruciate ligament injury; sport-specific injuries; prevalence

Alpine skiing is the most popular winter sport in the world. For nearly 40 years, progress in quality ski equipment and considerable improvement of ski boots and binding systems contributed to the reduction of many injuries (50% less since 1972).<sup>3</sup> Leg and ankle injuries particularly decreased,<sup>7</sup> but serious knee ligament sprains have risen dramatically.<sup>1,21</sup> Ten percent of all the accidents in snow

skiing involve an anterior cruciate ligament (ACL) injury,<sup>18</sup> which is twice more than in 1970.<sup>8</sup> Forty-five percent to 60% of knee injuries during alpine skiing involve an ACL injury.<sup>6,18</sup>

Various mechanisms could cause an ACL injury during skiing.<sup>27</sup> The boot-induced anterior drawer mechanism during hard landings after a jump is common among high-level alpine skiers.<sup>21</sup> When the top of the ski boot drives the tibia forward, the skier assumes a characteristic seated position. This produces an anterior-directed force on the tibia relative to the femur, which is incompletely controlled by a massive quadriceps contraction.<sup>19</sup> This mechanism of ACL injury in elite alpine skiers is distinct from that of the recreational skier, which typically involves a combined valgus and internal rotation tibial force.

\* Supported in part by United States Public Health Service, National Institutes of Health Grant 18499. Presented at the interim meeting of the American Orthopaedic Society for Sports Medicine, San Francisco, California, February 21 and 22, 1979.

† Address correspondence to: Robert J. Johnson, M.D., Department of Orthopaedic Surgery, University of Vermont, Burlington, Vermont 05405.

‡ Vermont Ski Safety, Underhill, Vermont.

§ Address correspondence to Pierre Chambat, MD, Centre Orthopedique Santy, 24 Avenue Paul Santy, 69008 Lyon, France (e-mail: pierre.chambat@wanadoo.fr).

No potential conflicts of interest declared.



## 頻発外傷順位(1996年12月-2012年3月)

	スキー		スノーボード	
順位	疾患名	%	疾患名	%
第1位	膝関節捻挫	23.0%	手関節骨折	13.2%
第2位	頭部顔面切挫創	8.9%	頭部顔面切挫創	9.0%
第3位	下腿骨骨折	6.9%	肩関節脱臼	7.5%
第4位	足関節捻挫	4.9%	鎖骨骨折	4.9%
第5位	肩関節脱臼	4.0%	足関節捻挫	4.8%
第6位	膝関節骨折	3.8%	腰背部打撲	4.30%
第7位	上腕骨骨折	3.0%	脊椎骨折	4.25%
第8位	鎖骨骨折	2.9%	膝関節捻挫	4.2%
第9位	足関節骨折	2.7%	上腕骨骨折	4.0%
第10位	腰背部・脊椎捻挫	2.4%	下腿切挫創	3.8%

頻発外傷順位にすると、スキーでは膝の外傷が多いのに比べ、スノーボードでは手関節骨折が多かった。スノーボードの頻発外傷では、第一位・橈骨遠位端骨折などの手関節骨折(13.2%)、第二位・頭部顔面の切挫創(9.0%)であった。

# バレーボール



着地時の左膝  
KNEE-IN/TOE OUT

# 「自院を知る」: 当院 整形外科のすべて — スポーツ外傷・膝関節疾患について —

## 代表疾患: 膝前十字靭帯<Anterior Cruciate Ligament; ACL>断裂

■25■

ご紹介患者の  
症例報告 **整形外科**

整形外科  
部長 梶谷 英司



いつも患者様のご紹介、有難うございます。私は2011年10月より当院へ赴任し、膝関節疾患、特にスポーツによる怪我を中心に担当しております。最近では関東近郊の開業医様からも、ご紹介を頂きました。

『膝前十字靭帯 (Anterior cruciate ligament: ACL)』を損傷 (断裂) すると、膝の不安定感により、スポーツはおろか日常生活動作にも支障を来します。また、放置すれば膝の半月板や軟骨損傷を合併し、膝の疼痛や腫脹 (水が溜まる) が持続し、将来的には歩行障害等を伴う重篤な『変形性膝関節症』に至ります。よって、早期に正確な病態診断 (受傷機転の詳細な聴取、膝関節血腫の有無、Lachman test等の徒手検査手技) と治療 (手術やリハビリテーション) が不可欠であり、早期に スポーツ復帰させることが重要であります。

今回は、ご紹介頂いた膝前十字靭帯損傷の一般的な症例を、供覧させていただきます。

### 症例



図1 サッカーの場合の受傷機転 (右膝・2006FIFA)

16歳女性、主訴は左膝痛・不安定感。高校のバスケットボール部活動中に、リバウンドの着地で膝が内側に入り受傷 (膝外反位、nee-in toe-out) (図1)。

膝の疼痛と不安定感があるが歩行は可能にて、すぐ一応診を受診されました。まず、膝関節血腫があり関節穿刺を施行 (40cc)。一週間後にMRIを撮影され、その画像を持参し当院へ紹介受診となりました。診察時は触診にて各徒手検査手技を行います。通常、患者様は痛みや恐怖感で膝に力が入りやすいので、コミュニケーションを取りながらリラックスをした状態で施行させて頂きました。結果はMRI画像も含め、膝前十字靭帯損傷の診断でした (図2)。

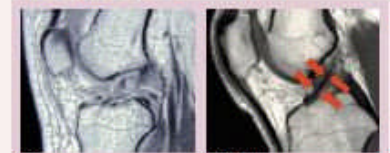

図2 当症例 MRI画像 (矢状面・断面から見た様子)。図2の当症例では、膝前十字靭帯は損傷し写りませんが、健常例でのそれは明確に写ります (矢印) (図3)。通常、単純X線だけでは靭帯損傷は判断しにくい一方で、MRIは画像に患者様に明確と治療方針を説明する際には、力強い説得力を発揮します。

治療は、患者様本人は高校生であり、夏休みを利用して入院加療しました。手術はまず、関節鏡 (45度斜視鏡) を利用し膝を鏡視しますが、当症例では膝前十字靭帯は癒んでおり、損傷していません (図4)。

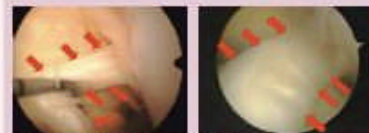


図4 当症例 (膝前十字靭帯)




図5 健常例

膝中の鏡視画像 (3次元外科ポータルより)。図4は当症例で、膝前十字靭帯は一旦存在するものの、たわんだ状態で健診しませんが (矢印)、通常、健常例の膝前十字靭帯では健全とし、弾力があります (図5)。半月板は当症例では幸い、内側・外側ともに正常でした。外側半月板のみ (図6)。

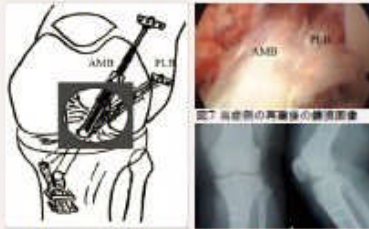


図6 当症例の再建後の鏡視画像

図7 術後早期に膝 (2次元・側面像)

図8 術後のシミュレーション



サッカーの場合の受傷肢位 (右膝・2006FIFA)

(前ページから続く) 当院では通常、いわゆる『二重靭帯再建術: Hybrid anterior cruciate ligament reconstruction』を行い、術後2週目より全荷重歩行を開始となります。当症例も3週半の入院期間、以降は外来加療を続け徐々にスポーツ復帰をしております (今回はリハビリテーション (アシスチック・リハビリテーション) の詳細は、省略します)。

おわりに: 最近では、同手術 (鏡視下膝前十字靭帯形成術) を過去に他院で行ったが、復帰後のスポーツによる怪我で不安定感が再燃した症例 (膝前十字靭帯 再断裂) や、不安定感はないが膝の疼痛や腫脹により、軽い運動ができない症例 (大腿骨果部骨壊死) なども、手術 (鏡視下手術) (週間程度で退院) を行っております。ご年令や競技スポーツを問わず、膝の違和感や腫脹があれば、一度当院へご相談下さい。

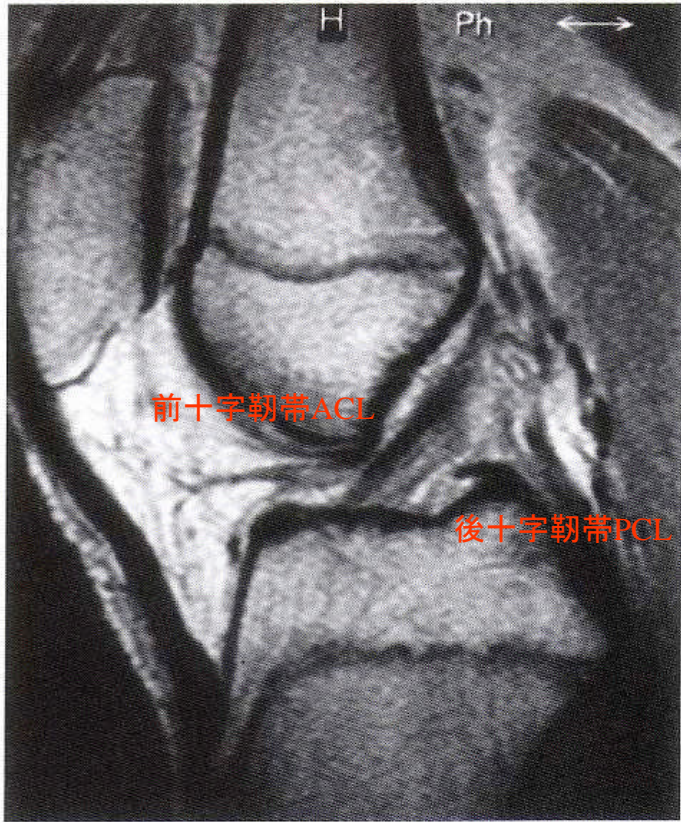


図7 正常 ACL プロトン密度像 (FSE 3500/20)  
 中枢後方線維が捉えにくいことが多い。

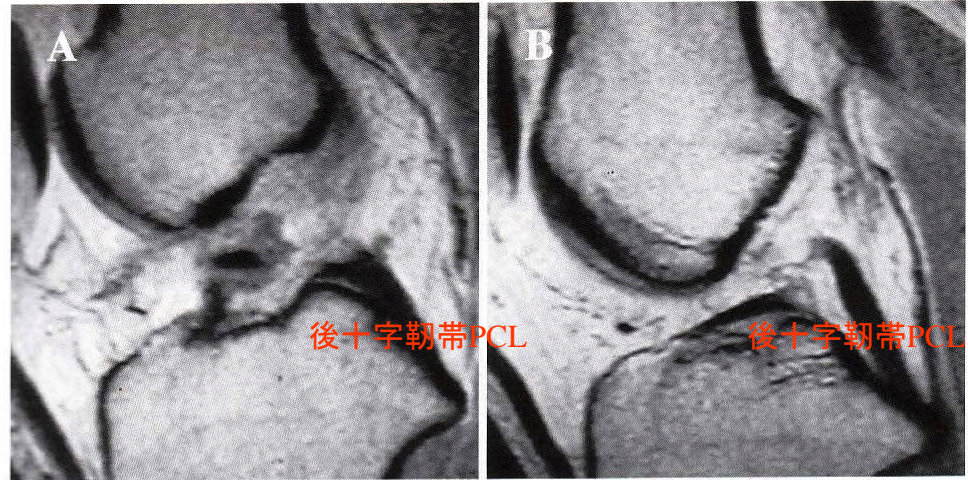
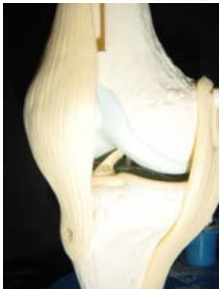


図1 ACL 損傷像 (プロトン密度像, FSE 3500/20)  
 A. 受傷後3日目の新鮮 ACL 損傷例, ACL の途絶を認める。  
 B. 受傷後5年目の陳旧性 ACL 損傷例, ACL はまったく消失している。

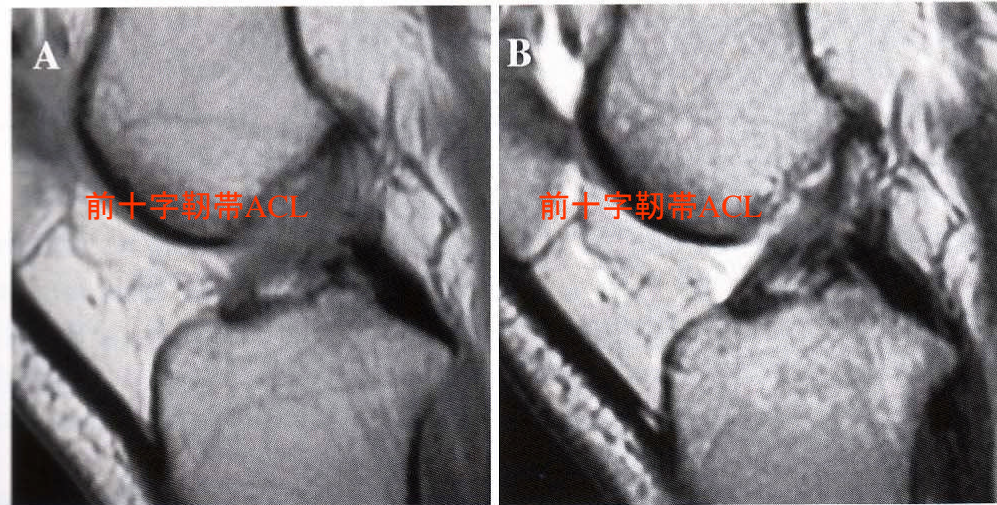


図2 新鮮 ACL 損傷像  
 A. プロトン密度像 (FSE 3500/20)  
 B. T2 強調像 (FSE 3700/100)  
 受傷時初期の MR 像, 損傷 ACL の膨化および高信号化を認めるが, ほぼ正常に走行している。

# 手術風景 2015.02.13

## 膝のいたみを知る



代表的な疾患とその治療法

…………… 塩谷 英司 整形外科医長



手術を安心して  
受けていただくために

…………… 大森 真久 手術室看護師




入院生活を安心して  
過ごしていただくために

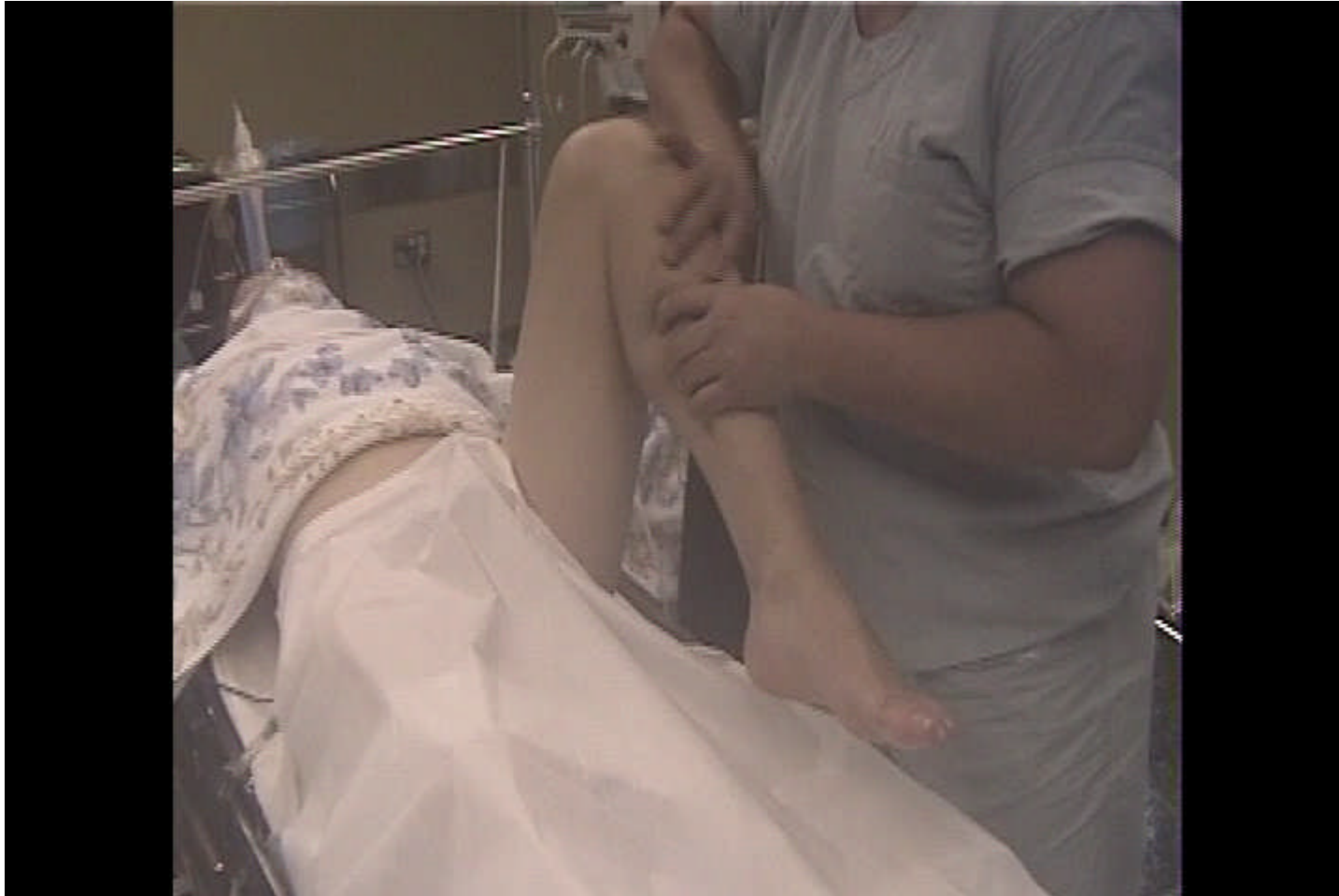…………… 村山 由貴 病棟看護師



膝のリハビリ

…………… 川村 直弘 理学療法士

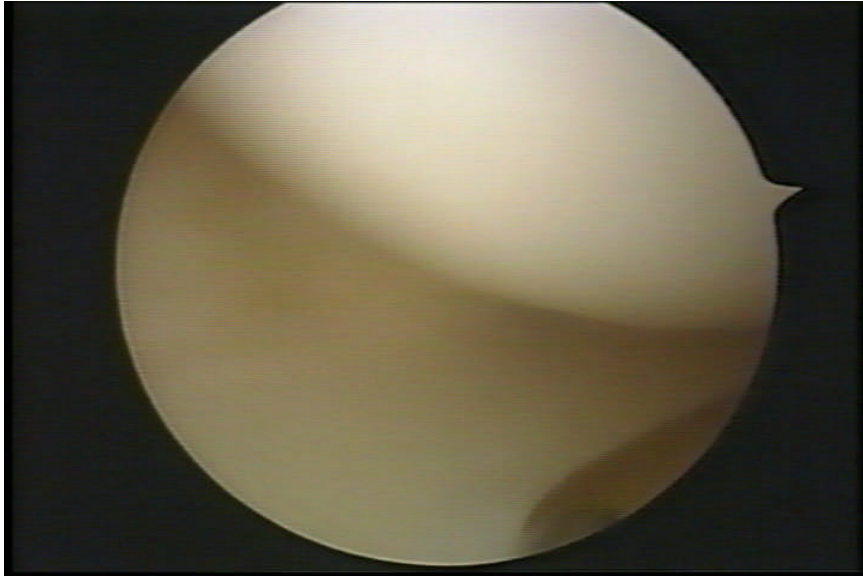




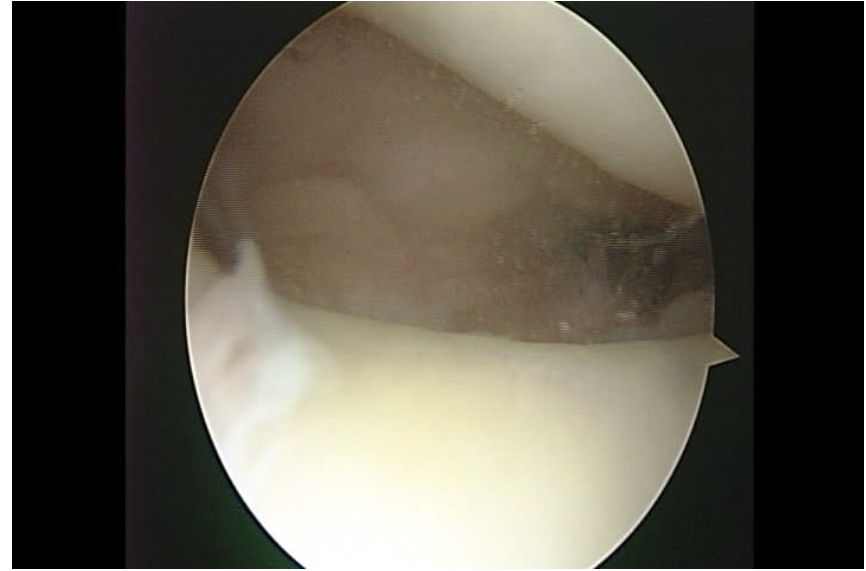
膝前十字靭帯損傷 麻酔下での膝不安定感  
(N-test・Lachman test・前方引出しテスト)

Mpeg2AVI2.0

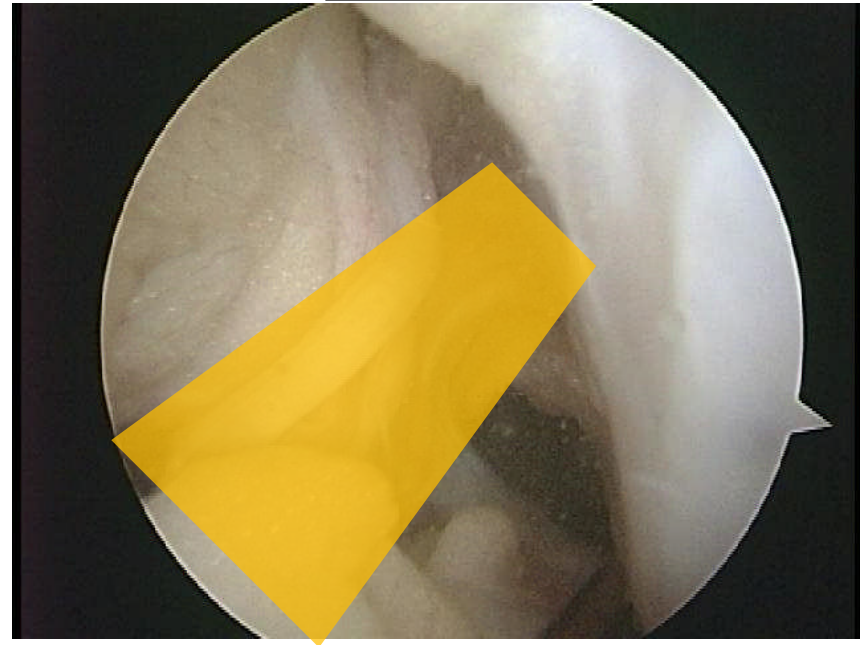
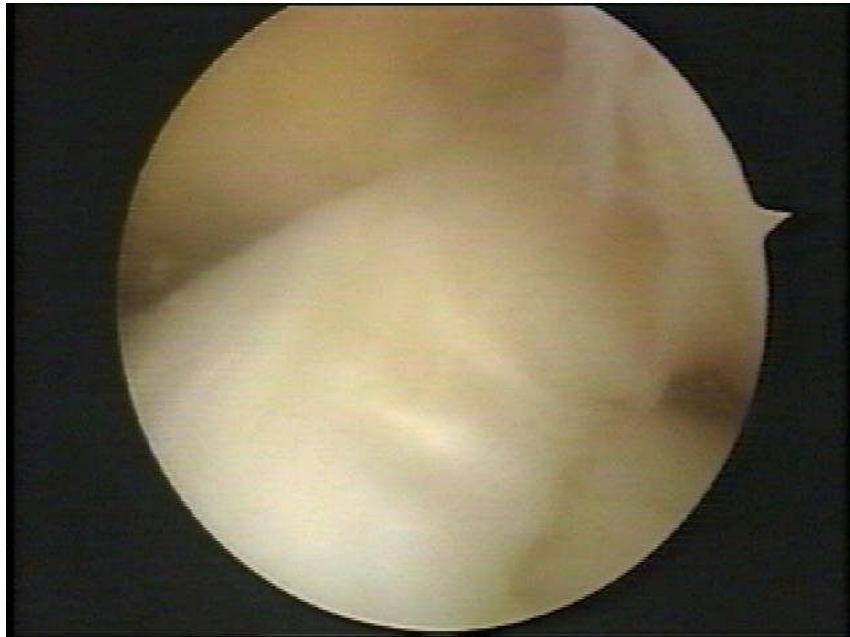
45♂H.K



正常の左膝前十字靭帯



この男性の  
断裂した左膝前十字靭帯(陳旧性)



# 再建靭帯

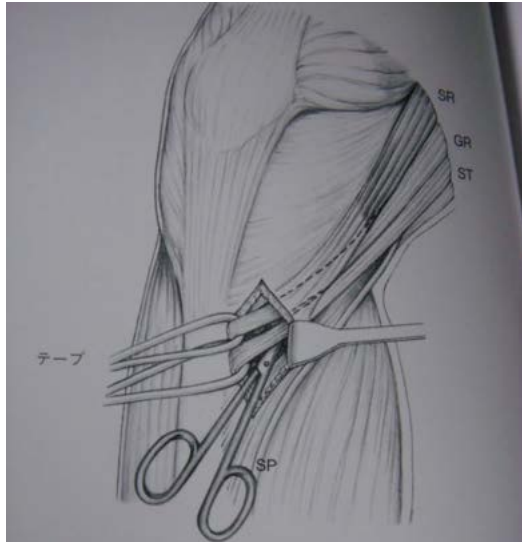
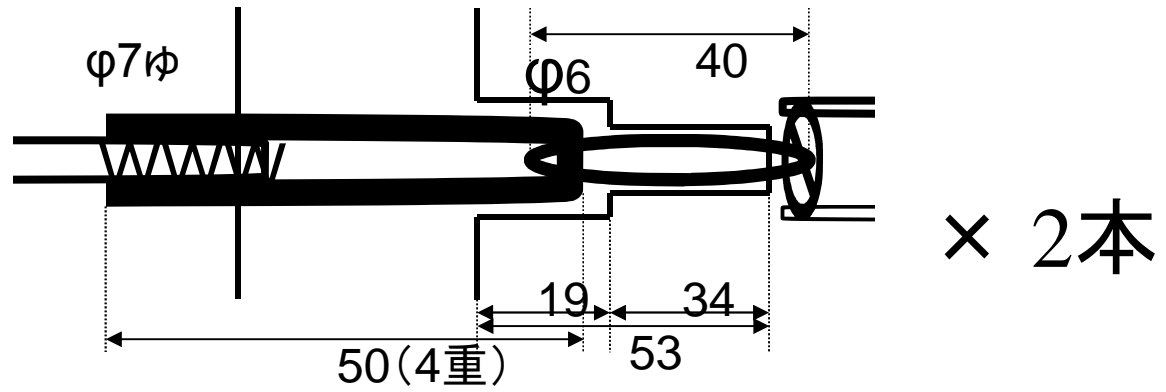
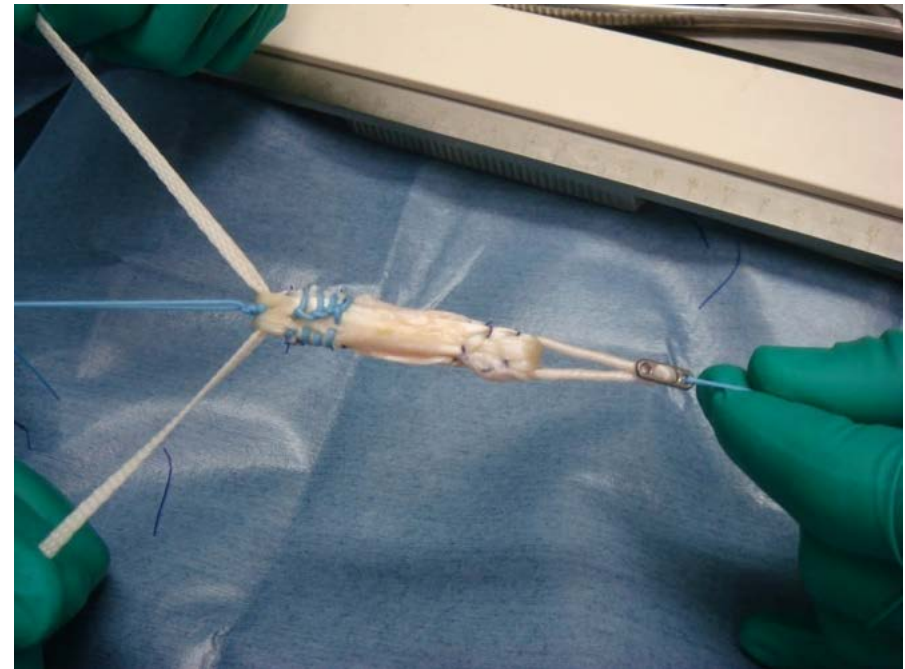
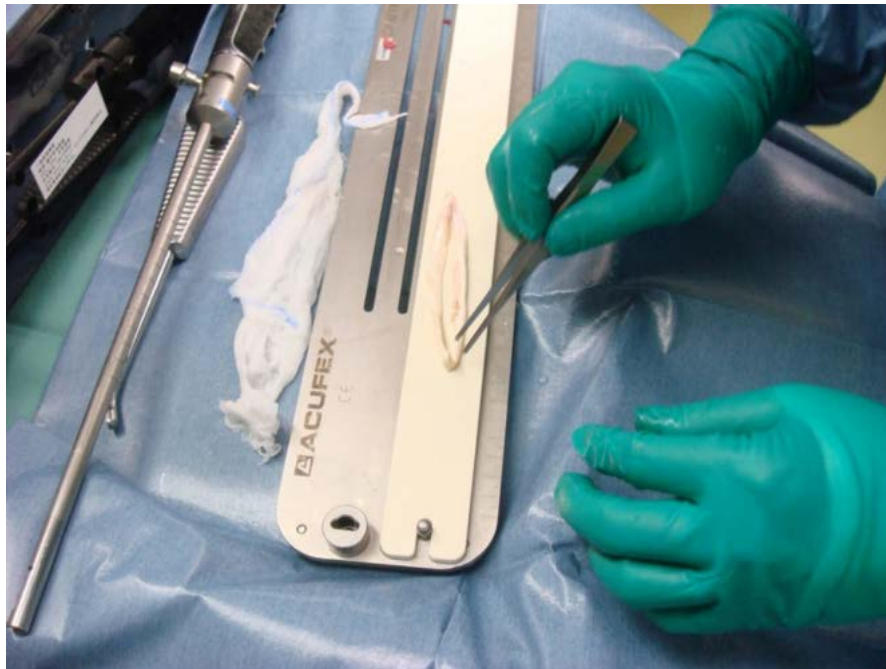

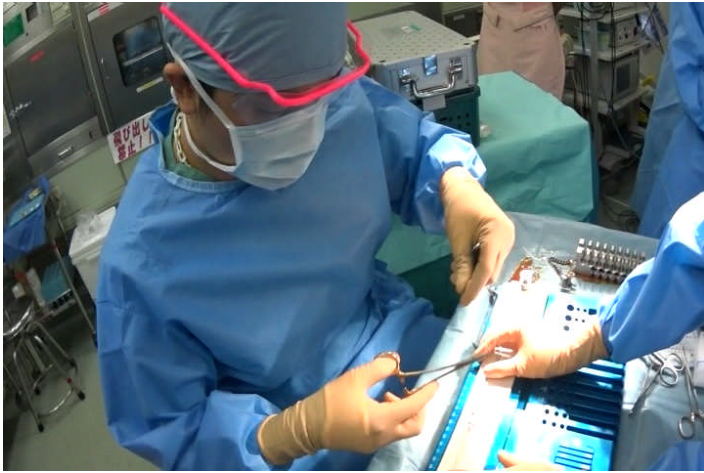
図2 線維束の切離  
 腱を固定しテープをかける。下腿三頭筋筋腹に停止する線維束を剪刀で切離する。



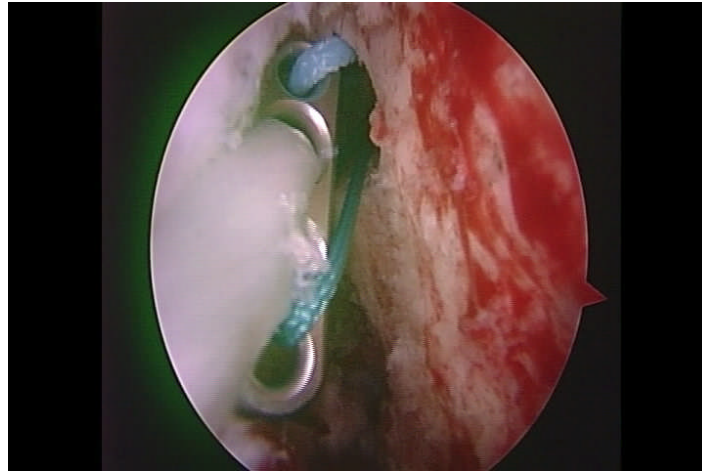
半腱様筋・薄筋(ハムストリングの一部)を採取し、再建靭帯を作成。その長さ・太さを計測し、大腿骨・脛骨挿入時の骨孔をドリルなどで作成する。再建靭帯作成中は、膝関節内の滑膜、遺残靭帯の郭清などを施行(分担し手術時間を短縮)。



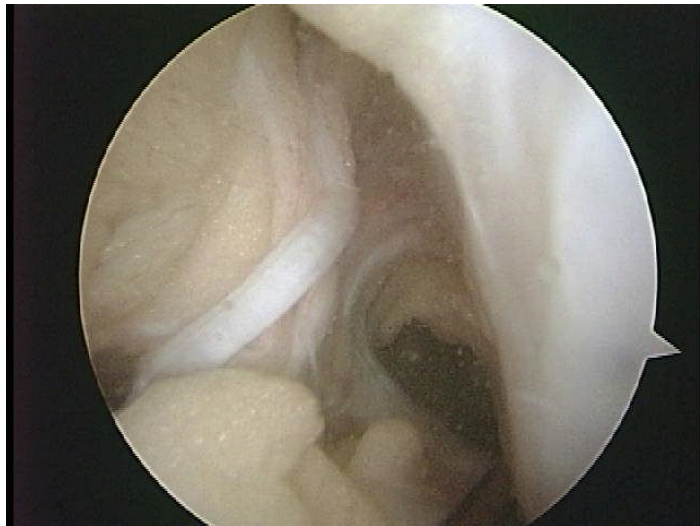




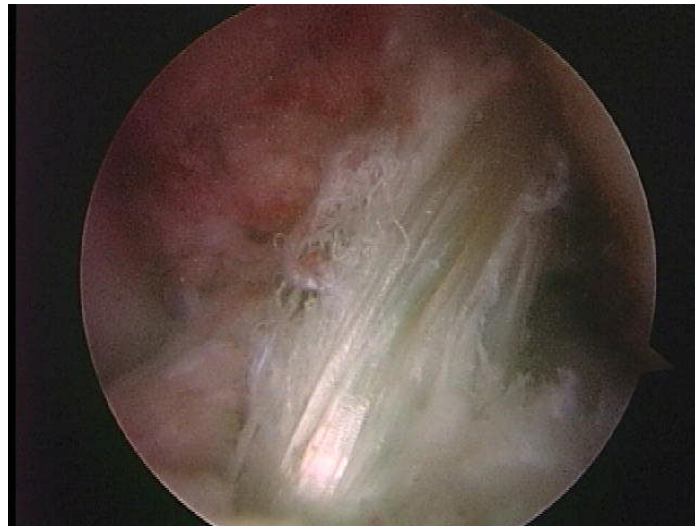①再建靱帯 作成



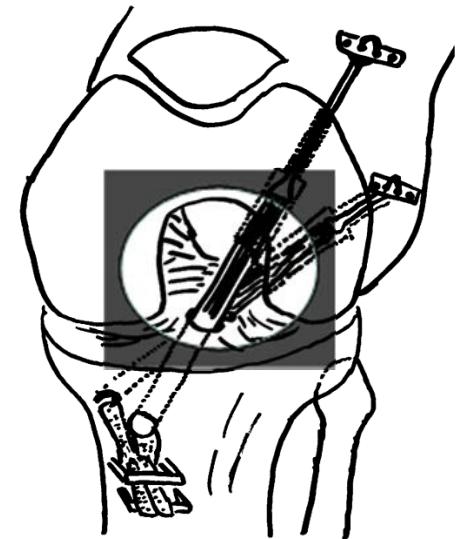
③再建靱帯 挿入時



②再建靱帯 挿入前

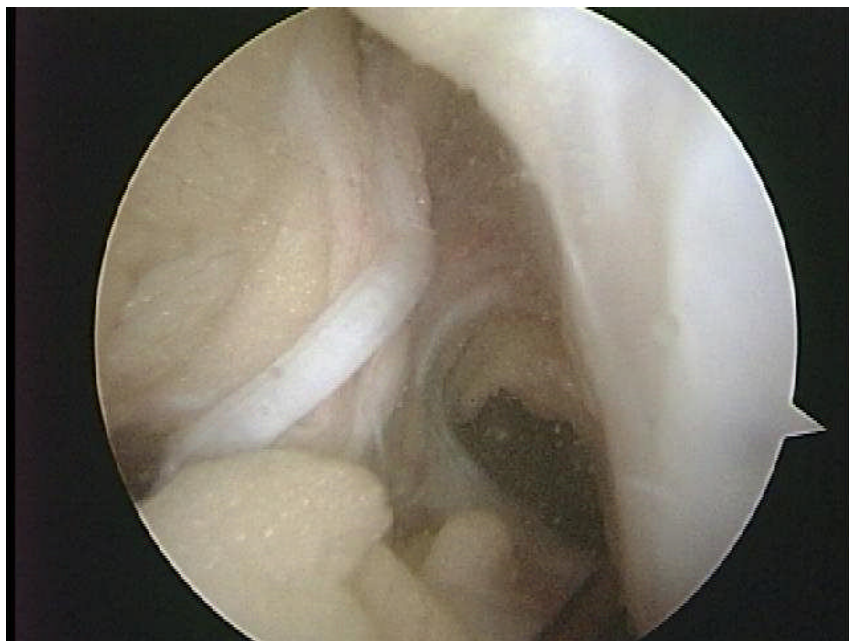


④再建靱帯 挿入後

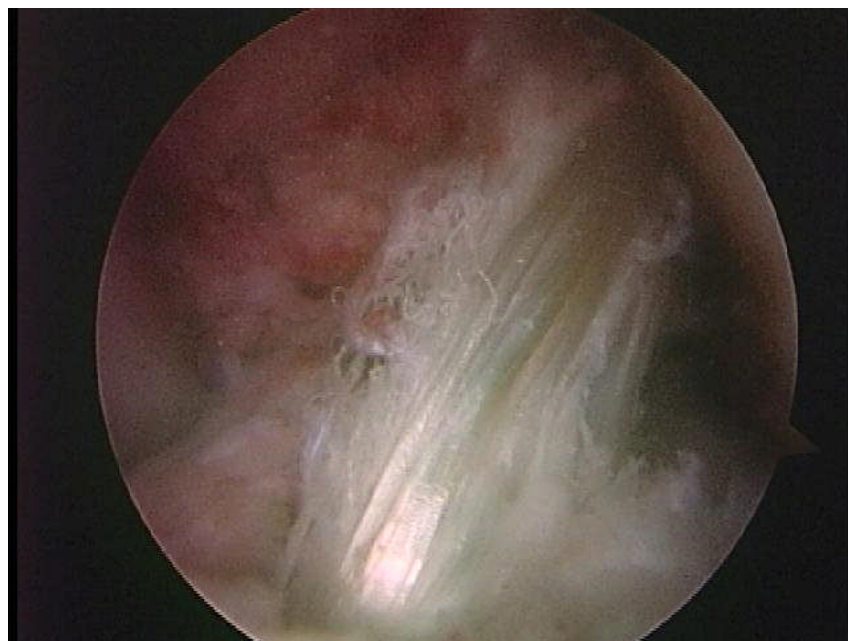

④再建靱帯 挿入後  
のイメージ

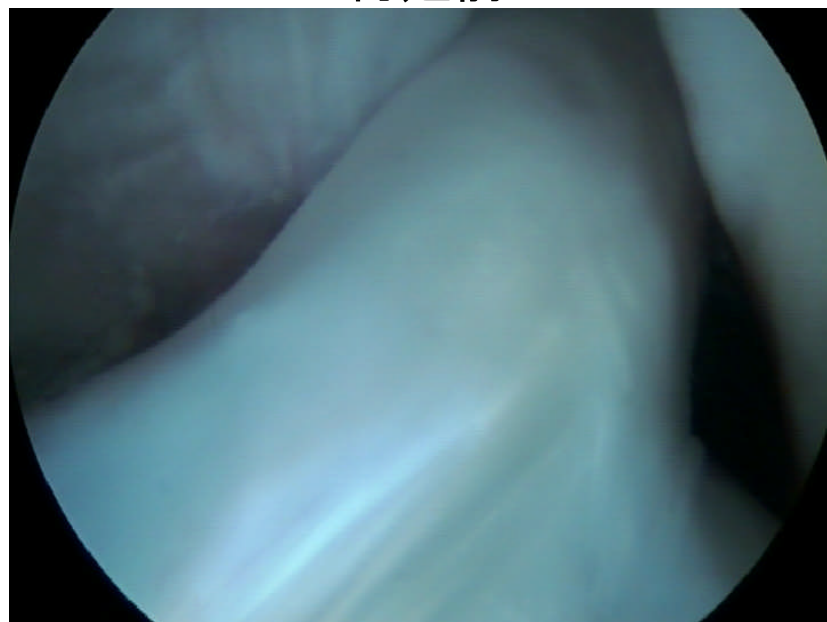
治療：手術『関節鏡下膝前十字靱帯形成術(解剖学的二重束再建)』  
術中鏡視画像(左膝)



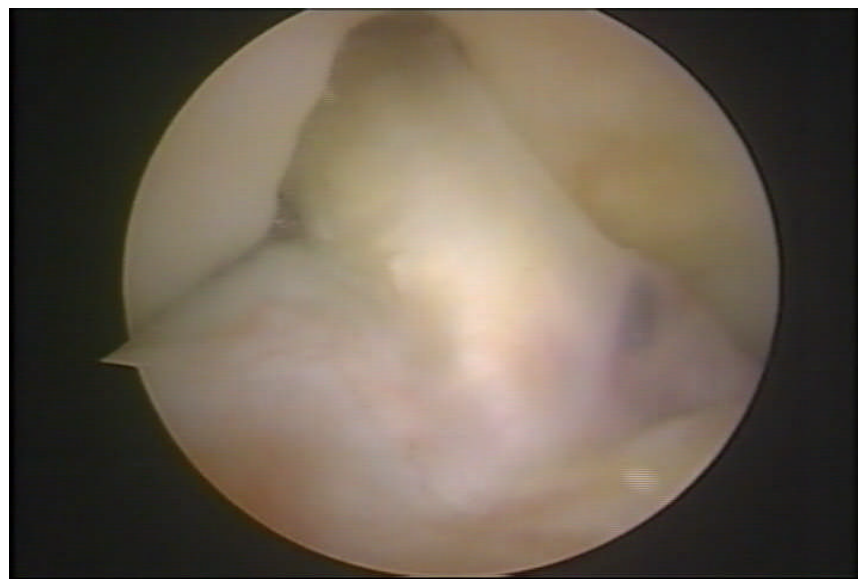
再建前



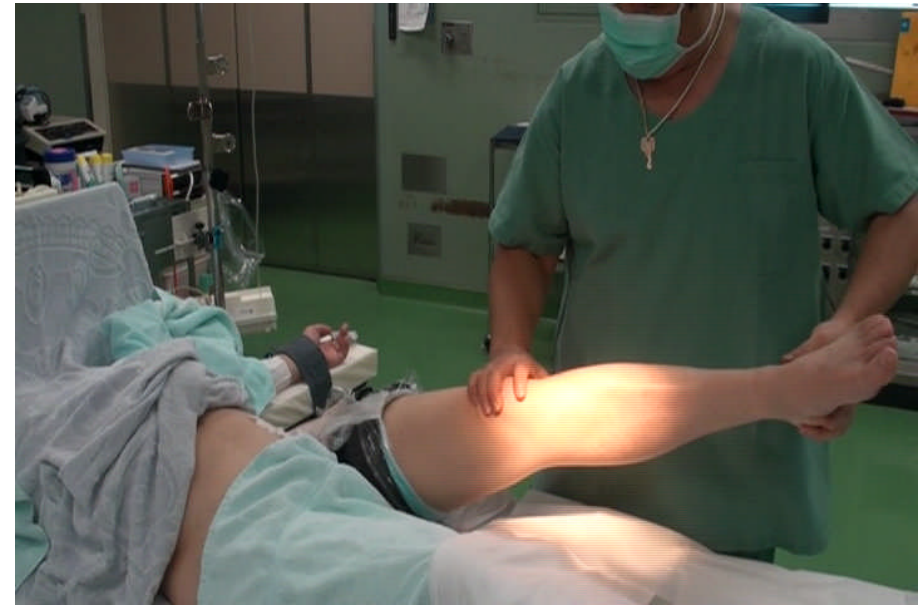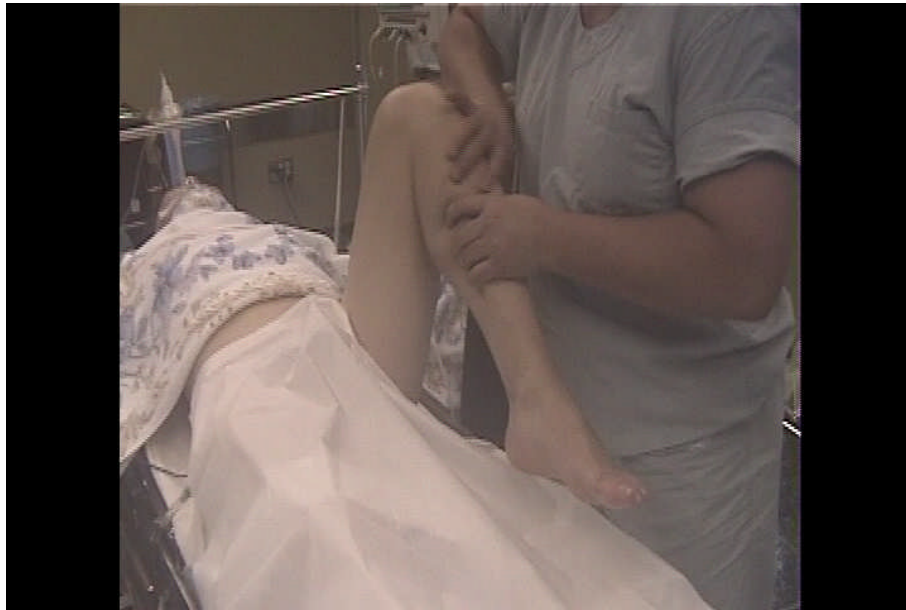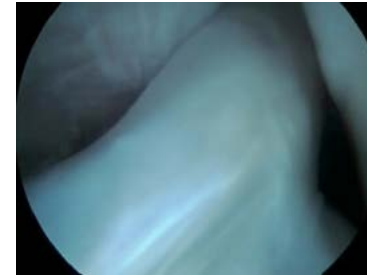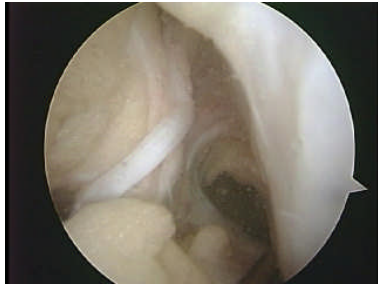
再建術後(直後)



再建術後(1年半後)



その他19歳女性、再建靱帯に新生血管例  
再建術後(1年後)



再建術前

再建術後  
(1年半後の抜釘術前)

手術室での執刀前の触診

# 術後管理から退院まで

手術日				
術翌日				採血
術後2日目	回診時にドレーン抜去	N.W.B.		
術後3日目	・CPM開始	F/E: 90-30-0		採血
術後4日目		100-30-0		
術後5日目		100-20-0		
術後6日目		110-20-0		
術後1週		110-10-0	1/3P.W.B. (両松葉)	採血 XP シーネから膝硬性装具(playbee)へ
術後1週+1日		120-10-0		(F/E: 90-15-0)
術後1週+2日		120- 0-0		
=		=		
術後2週		120- 0-0	2/3P.W.B. (片松葉)	採血 XP・CT
術後2週+2日		120- 0-0		
術後2週+3日	・CPM終了	120- 0-0		
=		=		
術後3週			F.W.B.	XP
=		=		
週末(土日)退院				

**F**lexion/**E**xtension(屈曲/伸展)

**N**on **W**eight **B**earing (免荷)

**P**artial **W**eight **B**earing (部分荷重)

**F**ull **W**eight **B**earing (全荷重)

ただし、半月板縫合(膝の固定期間3週間)や膝の可動域が悪い場合 例) F/E:90-15-0、筋力低下、歩行不安定などの場合は延長する。

# 術後管理から退院まで

手術日

術翌日

採血

術後2日目 同診時にドレーン除去 N.W.B.

## 膝のいたみを知る



代表的な疾患とその治療法

…………… 塩谷 英司 整形外科医長



手術を安心して  
受けていただくために

…………… 大森 真久 手術室看護師



入院生活を安心して  
過ごしていただくために

…………… 村山 由貴 病棟看護師



膝のリハビリ

…………… 川村 直弘 理学療法士

術後3週

F.W.B.

XP

Partial Weight Bearing (部分荷重)

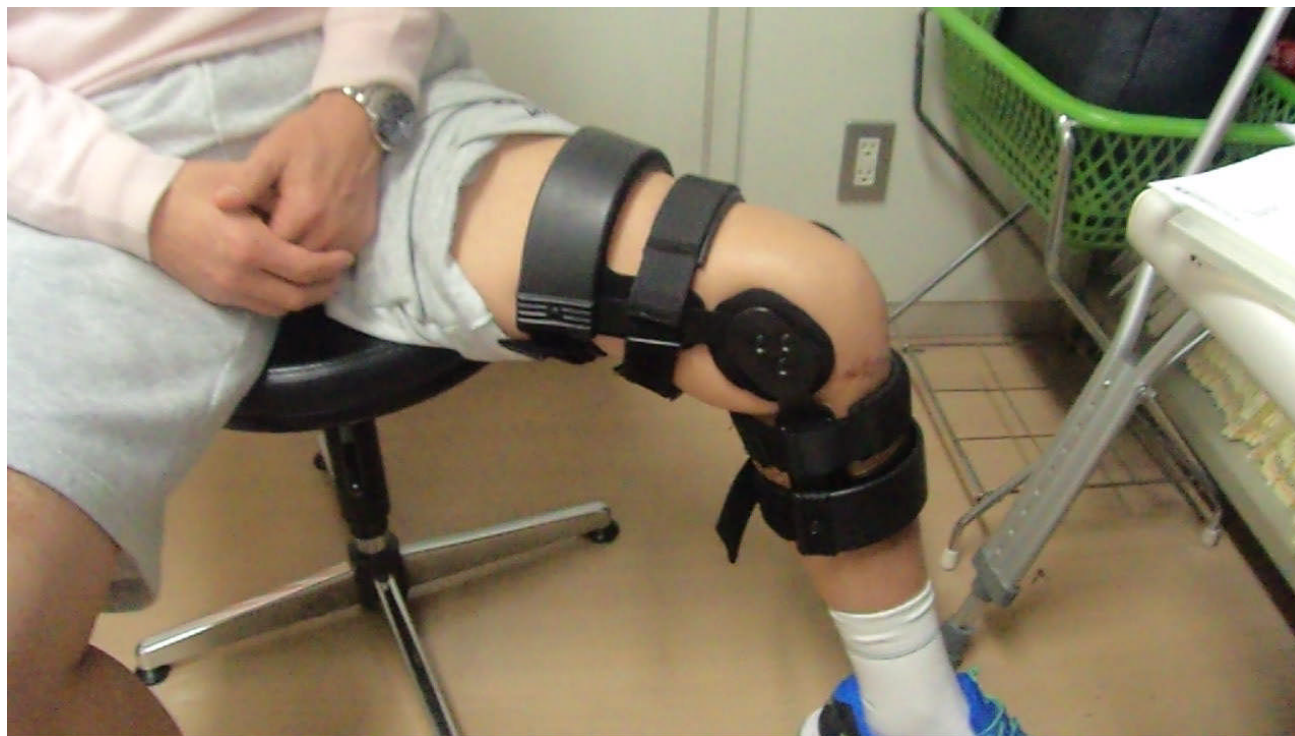
=

週末(土日)退院

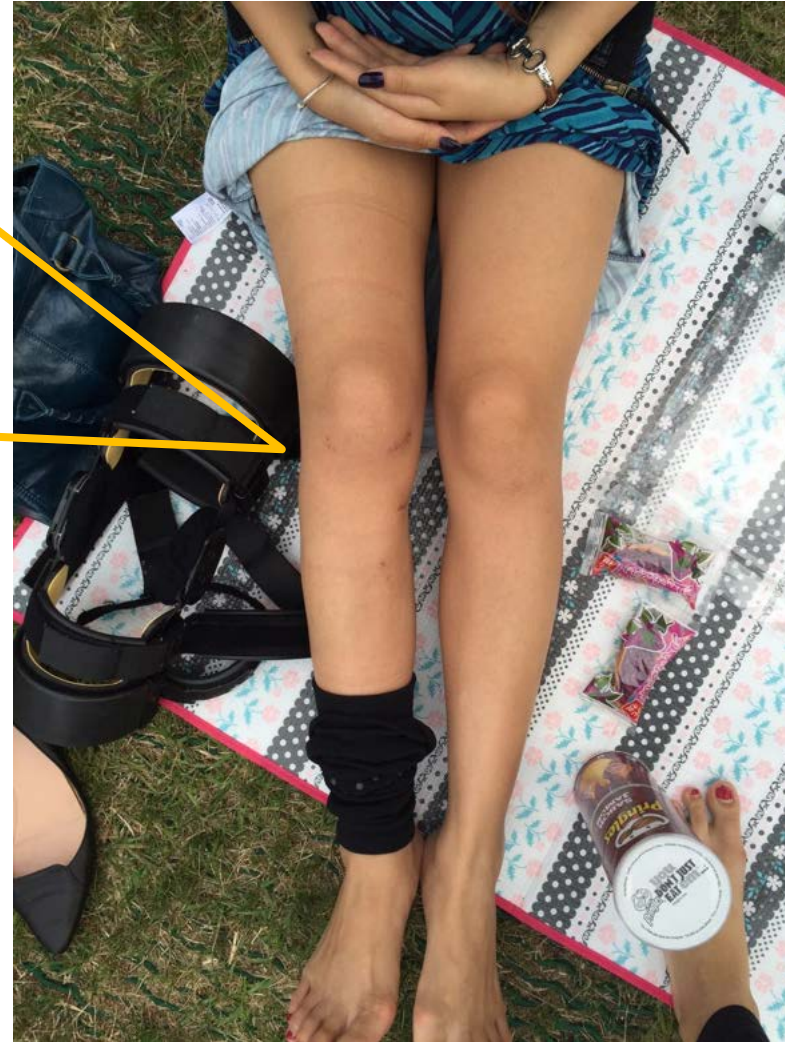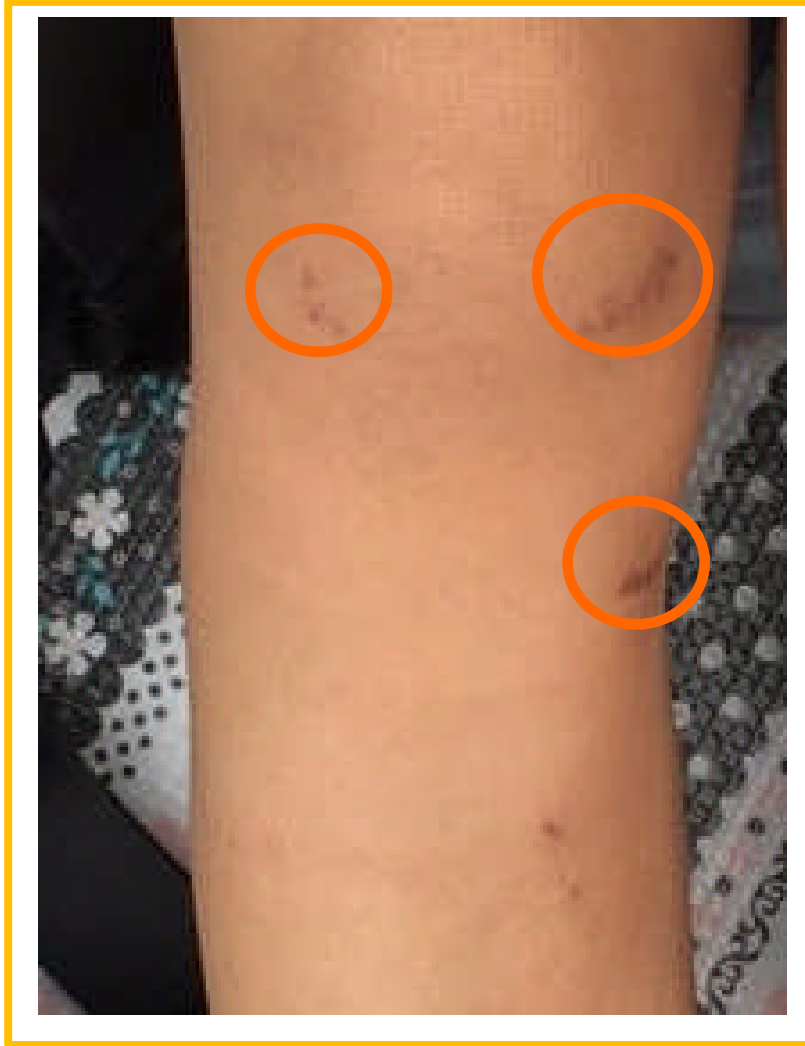Full Weight Bearing (全荷重)

ただし、半月板縫合(膝の固定期間3週間)や膝の可動域が悪い場合 例) F/E:90-15-0、  
筋力低下、歩行不安定などの場合は延長する。


# 術後 膝硬性装具 (playbee) 脱着



# 術後 膝創痕




# 術後 3-4カ月 (22歳女性)



術後6週 コーチ



術後3カ月 硬性装具除去




術後2カ月



術後4カ月 クラシックバレエ舞台



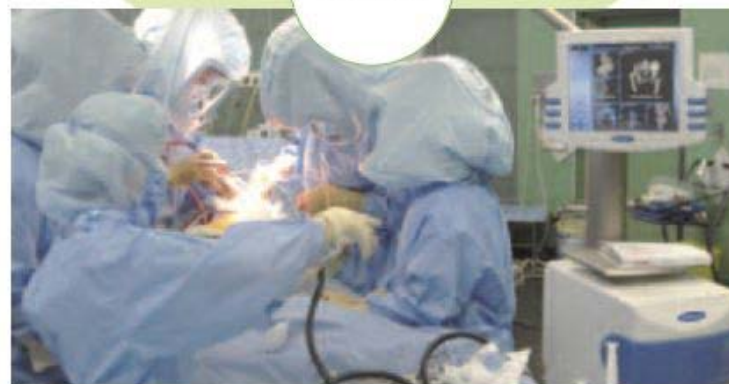
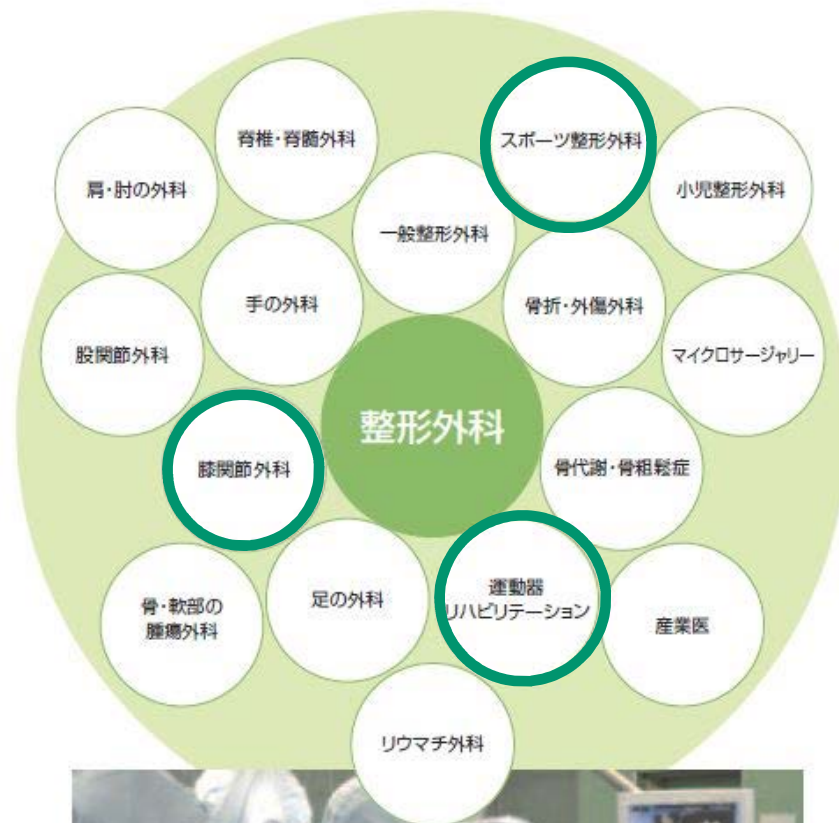


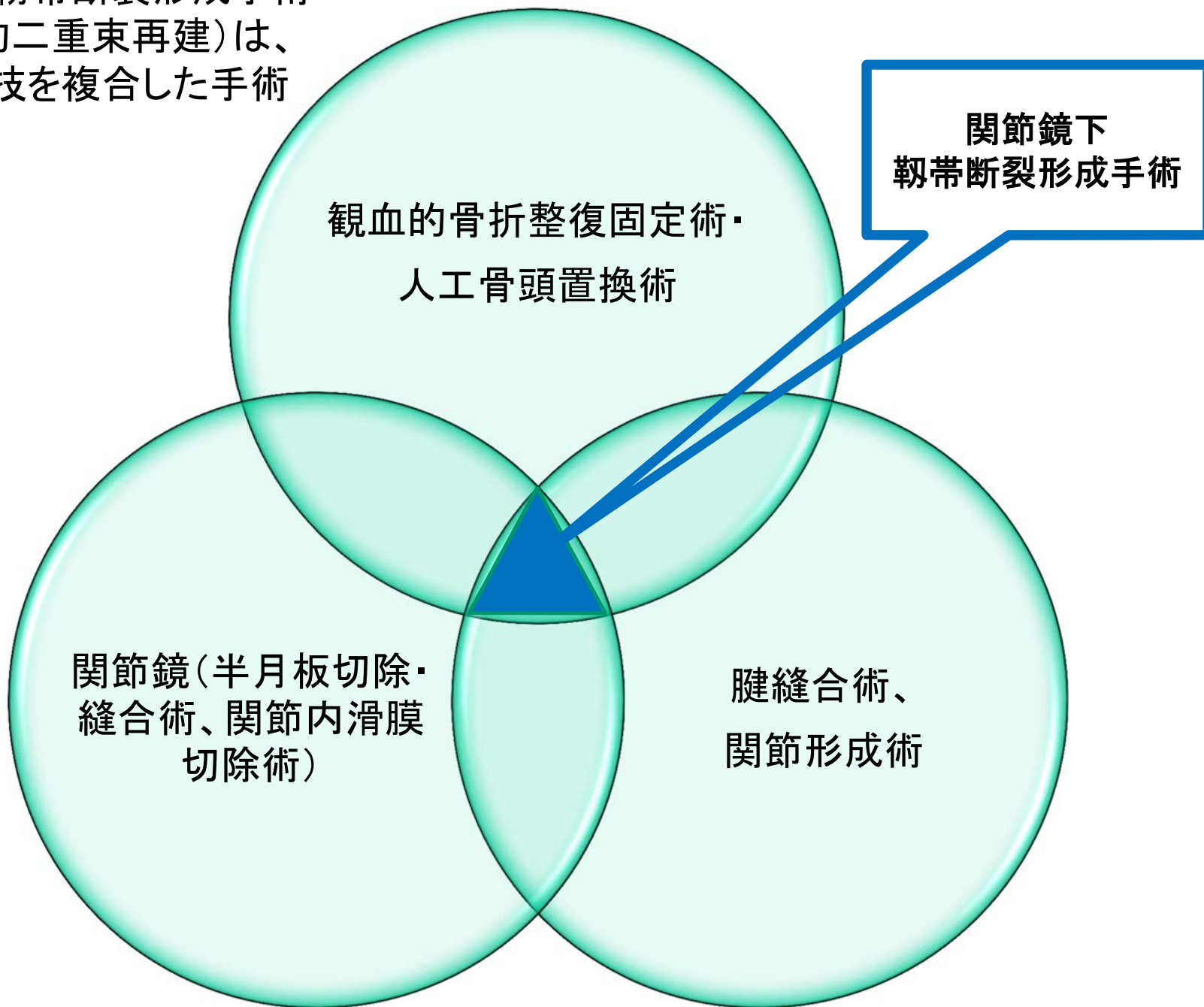
当院が扱う膝前十字靭帯損傷の診断・治療は、スポーツ整形外科、膝関節外科、運動器リハビリテーションに含まれます。

Article  
3  
豊富な専門領域

整形外科は多岐にわたる社会のニーズに対応しています。



関節鏡下靱帯断裂形成手術  
(解剖学的二重束再建)は、  
多様な手技を複合した手術



# JSBA YEAR BOOK 2015

— OFFICIAL BRANDS PROFILE —



PUBLISHED BY JSBA OFFICIAL SUPPLIER



@JSBA\_Yukibouzu



facebook.com/jsba.official

## メンバー紹介

“今年から渉外委員長に  
抜擢された塩谷医師は、  
JSBAのオフィシャル・ドクター”

### 塩谷渉外委員長

塩谷英司(しおたに えいじ)  
東京都  
スノーボード歴18年



■現職：JCHO東京高輪病院 医局長／整形外科 医長

■役職：

日本スノーボード協会 安全対策本部 渉外委員長／顧問医師／  
医学博士

日本整形外科学会スポーツ医学部 評議員

日本臨床スポーツ医学会 評議員

昭和大学医学部整形外科学教室 兼任講師

■主な資格：

日本スノーボード協会公認C級インストラクター

臨床研修指導医、日本整形外科学会専門医、日本整形外科学  
会認定運動器リハビリテーション医、日本整形外科学会認定  
スポーツ医、日本整形外科学会認定脊椎脊髄病医、日本整形  
外科学会認定リウマチ医、日本体育協会公認スポーツドクター

■所属・出身医局：

昭和大学医学部整形外科学教室

■専門分野：

膝関節外科、スポーツ医学、外傷一般

■「スノーボード外傷」に関する主な著書：

- 1) 特集：スノーボード外傷。臨床スポーツ医学, 14 (12), 1347-1354, 1997, 文光堂(東京)
- 2) 特集：スノーボード外傷 スノーボード外傷とその予防(補稿)  
：骨・関節・韧带, 13, 1251-1266, 2000, アークメディア(東京)
- 3) 特集：スキー・スノーボード外傷の臨床 / 石打丸山スキー場  
におけるスキー・スノーボード外傷の最近の傾向(一各外傷と「エ  
ア外傷」の特徴およびその予防対策)。整形・災害外科, 45  
(12), 1227-1238, 2002, 金原出版(東京)
- 4) 種目別スポーツ障害の特性：スキー・スノーボード障害と  
そのリハビリテーション。月刊 臨床と研究, 85, 1436 ~  
1422, 2008, 大道学館出版(福岡)
- 5) シリーズ・スポーツ医学「トップメディカルドクターにきく  
スポーツの落とし穴～スノーボード～」  
学術誌「Arthritis-運動器疾患と炎症」, 2010.12出版。メ  
ディカルレビュー(東京)

■「スノーボード外傷」に関する主な論文や学会発表：

- 1) 石打丸山スキー場におけるスキー・スノーボード外傷の最  
近の傾向。《日本整形外科学会・教育研修講演》 Sports  
Injuries (スポーツ傷害), 9, 2004
- 2) スノーボーダーの足関節・足部の外傷。東日本整災会誌, 20,  
144 ~ 152, 2008 《東日本整形災害外科学会・学会賞》
- 3) スキー・スノーボード外傷の予防と対策 《パネルディスカッ  
ション》。日整会誌, 84: S267, 第83回日本整形外科学会総  
会(東京, 2010.5)



# 膝のいたみを知る



代表的な疾患とその治療法

…………… 塩谷 英司 整形外科医長

## 【はじめに】

- ・ 正常膝
- ・ 膝半月板損傷  
(鏡視下半月板切除術・縫合術ほか)

## 【膝の疾患の種類・解剖】

### 【膝の代表的な疾患とその治療法】

- ・ 膝前十字靭帯損傷
- ・ 変形性膝関節症

# 【膝の代表的な疾患とその治療法】

## 変形性膝関節症

## 5-1：保存療法

### Question 1

ACL 損傷後に筋力強化などのリハビリのみで変形性膝関節症の発症は防げますか？

### Answer 推奨グレードC

ACL 損傷後、約60%の症例で変形性膝関節症を発症することがわかっている。長期的には防ぐことは困難である。

#### 解説

ACL 損傷後、筋力強化などのリハビリを実施しても変形性膝関節症変化は生じやすいと言える。しかし、そのほとんどは日常生活上大きな支障を来すものではない。

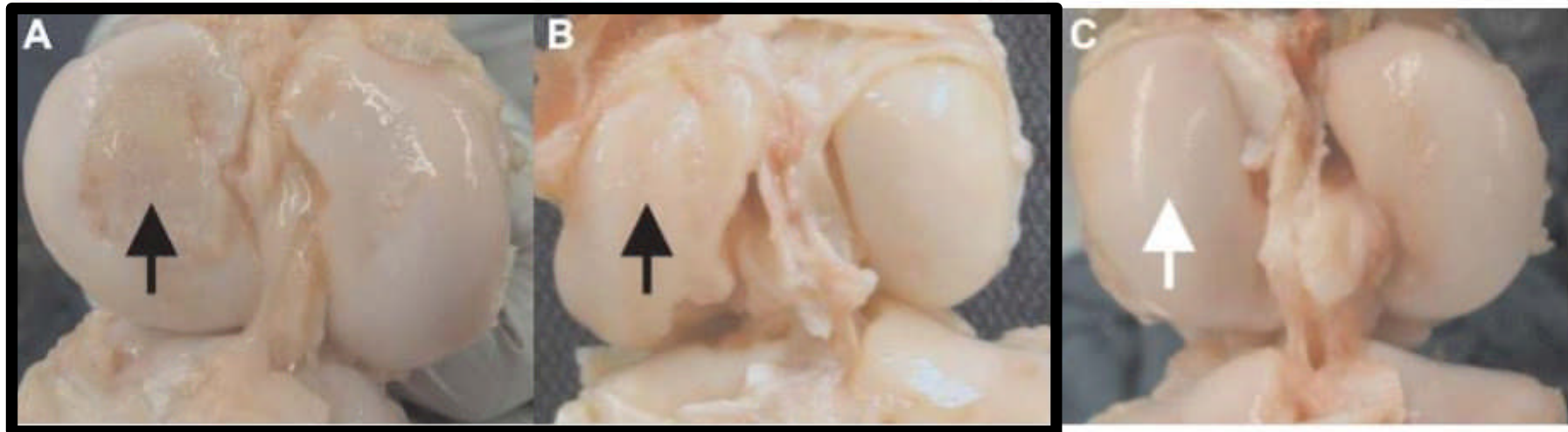
#### 文献

- 1) 大森豪, 瀬川博之, 古賀良生: 前十字靭帯損傷膝および前十字自体再建膝における変形症性変化. 臨床スポーツ医学 18: 505-509, 2001.
- 2) 井原秀俊: ACL 新鮮損傷形態と保護的早期運動療法後の靭帯形態獲得との関連. 膝 29: 44-48, 2004.

## 膝前十字靭帯 (ACL) 損傷 理学療法診療 ガイドライン

## Q&A

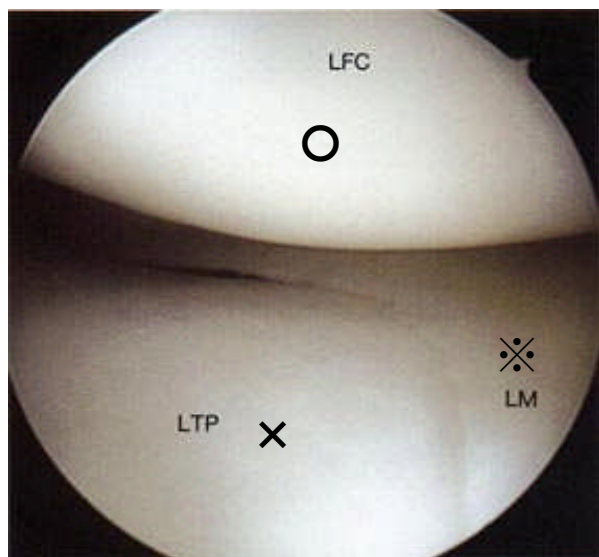
班長 川島 敏生 (日本鋼管病院リハビリテーション科)  
副班長 大見 新一 (日本鋼管病院リハビリテーション科)  
班員 前田慎太郎 (佐々木病院横浜鶴見スポーツ & 膝関節センターリハビリテーション部)  
宮本 謙司 (青葉さわい病院リハビリテーション科)  
伊 成洋 (日本鋼管病院リハビリテーション科)  
川島 達宏 (日本鋼管病院リハビリテーション科)  
長妻 香織 (日本鋼管病院リハビリテーション科)



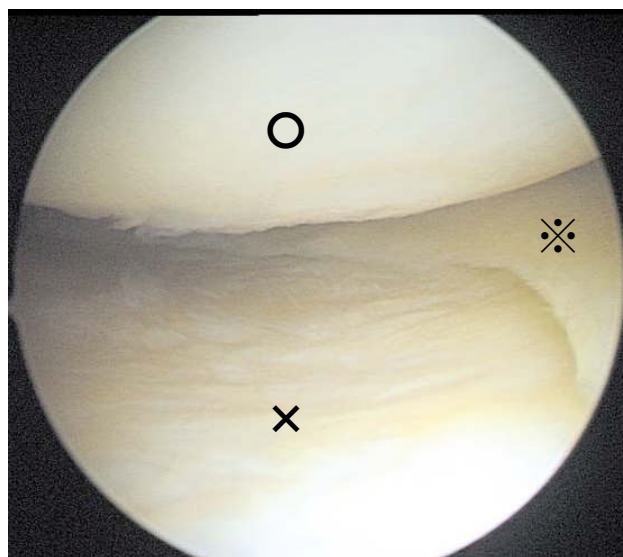
**Figure 6.** The distal femur cartilage 1-year after (A) an untreated ACL rupture, (B) after conventional ACL reconstruction, and (C) after bioenhanced ACL repair. Note the damage to the medial femoral condyle in the untreated and ACL reconstructed knees (black arrows) and the lack of damage in the medial femoral condyle in the bio-enhanced ACL repaired knee (white arrow; adapted with permission from Murray and Fleming<sup>36</sup>).

# 変形性膝関節症の関節鏡所見

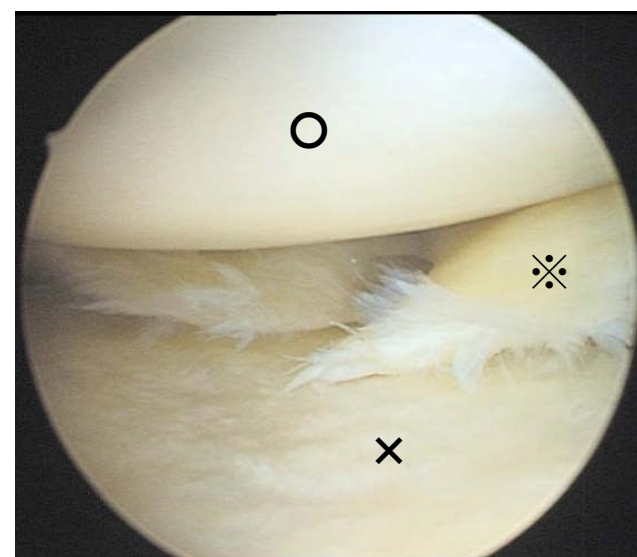
○:大腿骨 ×:脛骨 ※:半月板



正常



初期変形性膝関節症

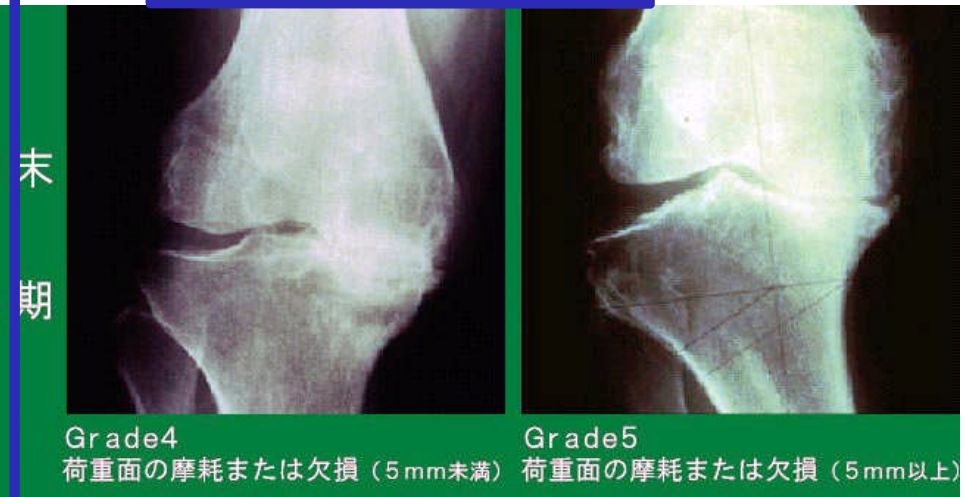
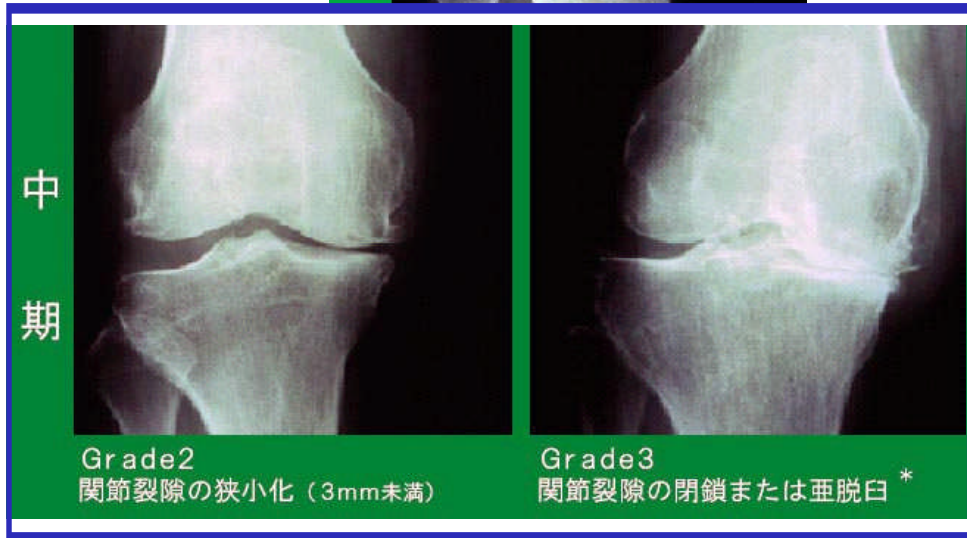
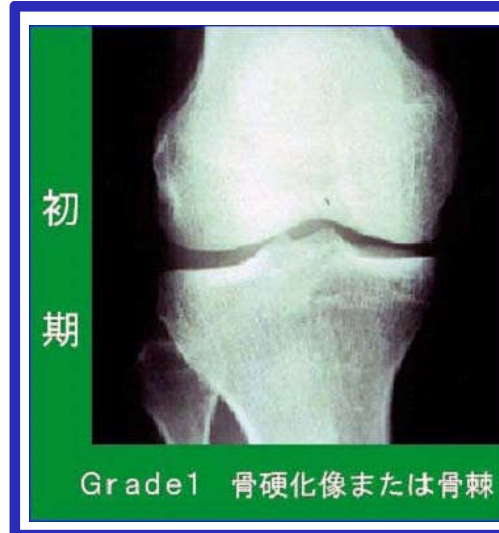
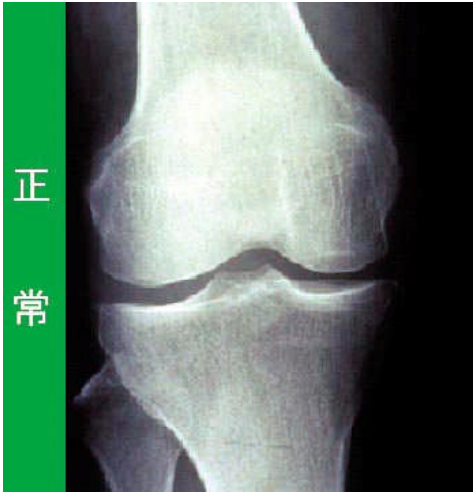
中期変形性膝関節症

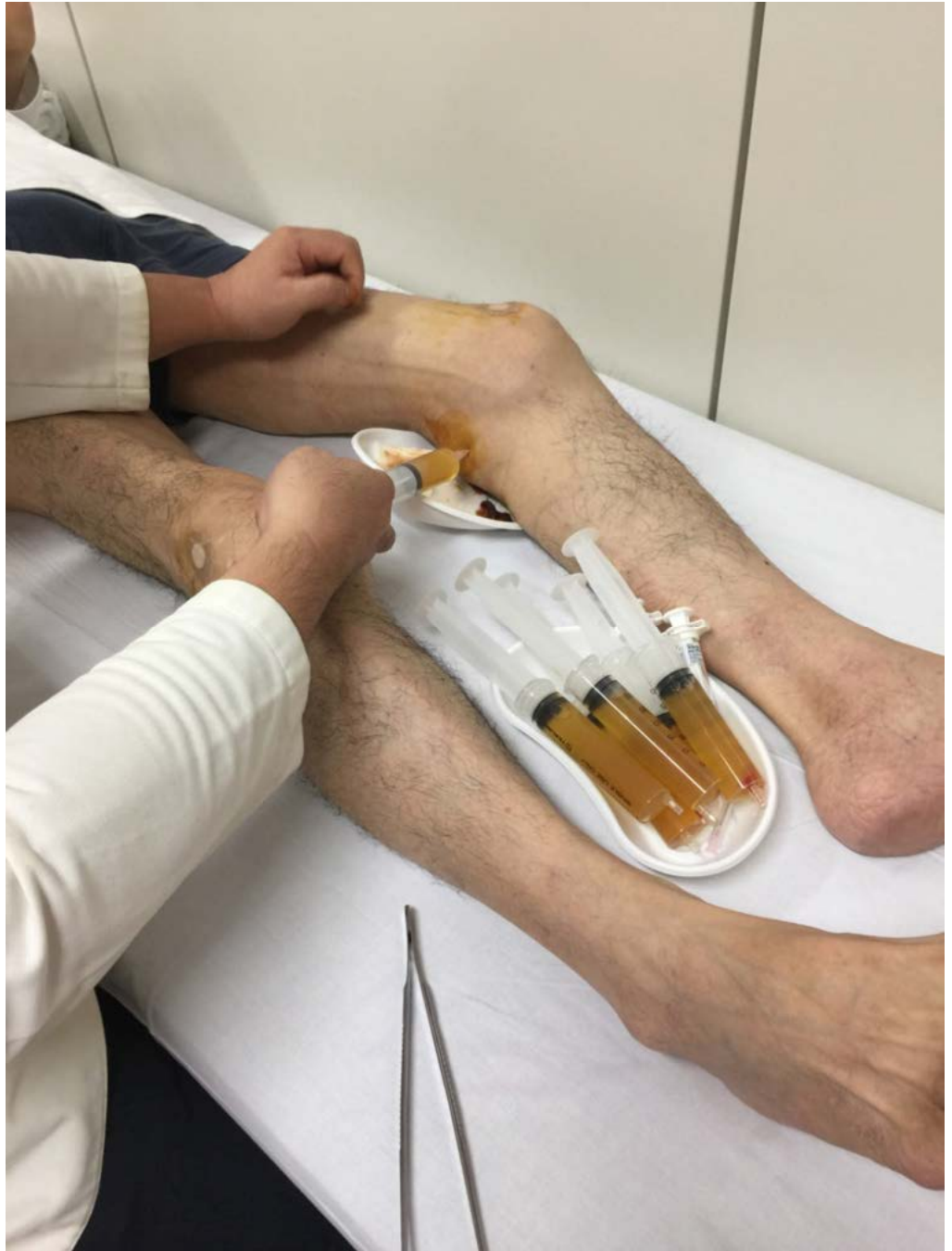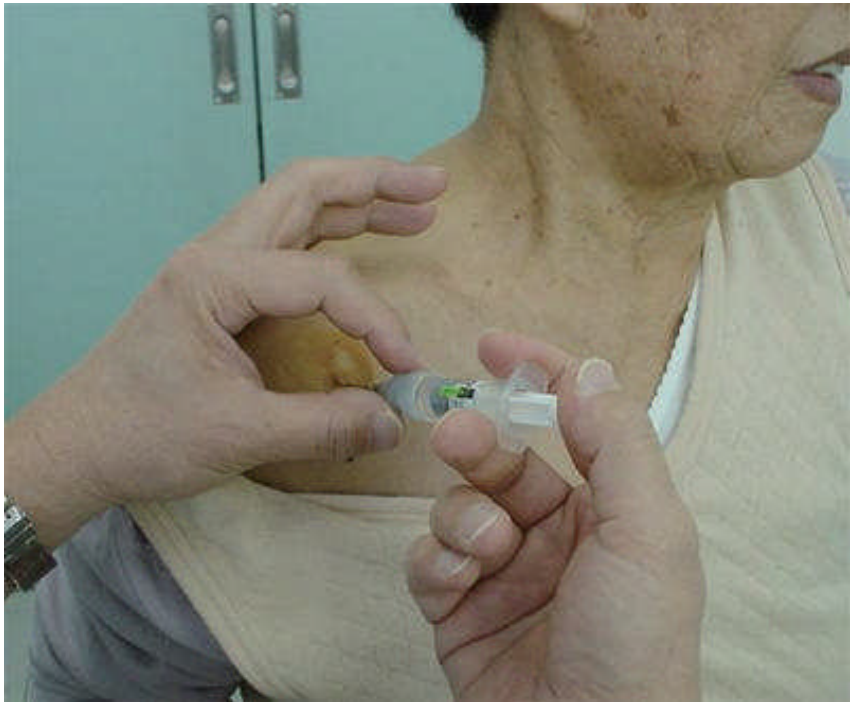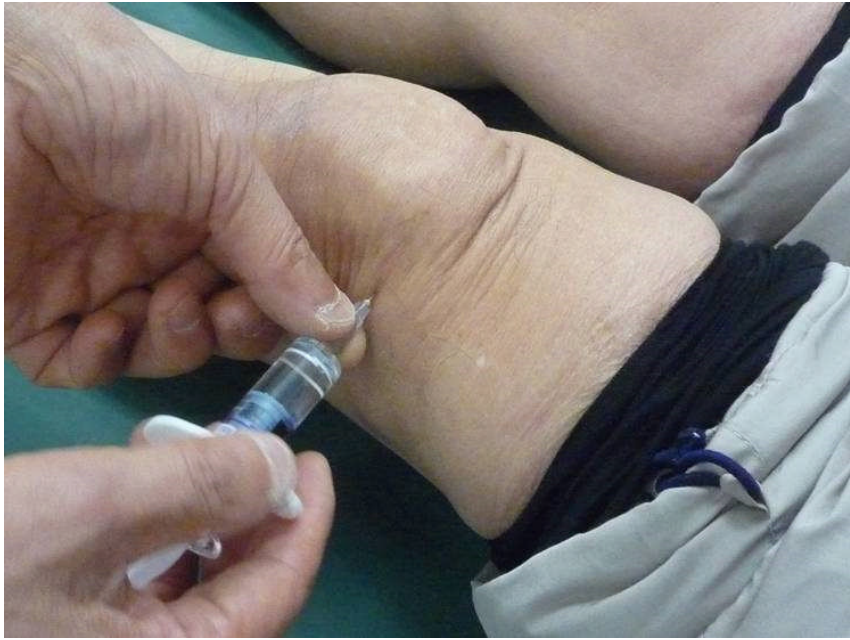図解 膝の臨床(メジカルビュー社)  
パンフレット「二次性変形性膝関節症」より



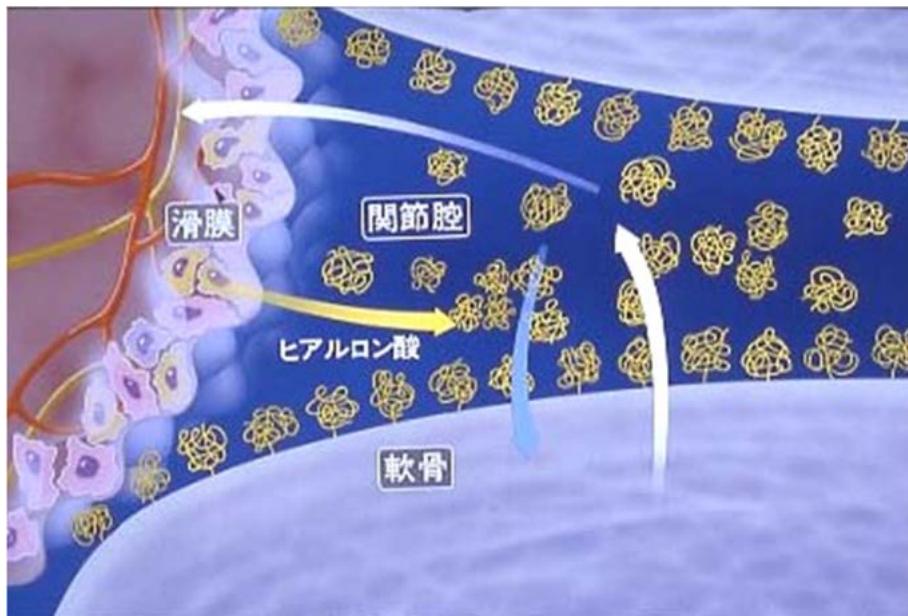
# 変形性膝関節症の進行



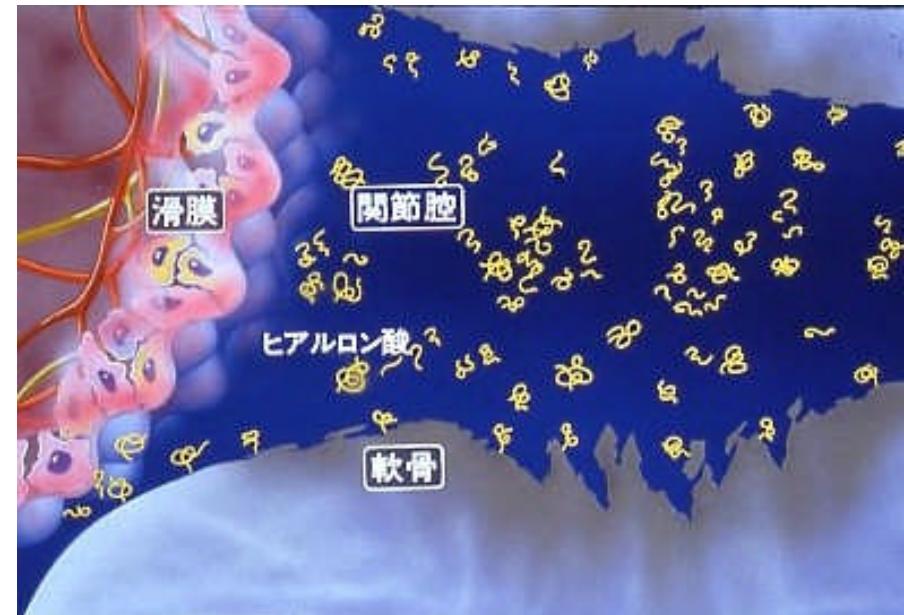
腰野富久: イラストで見る変形性膝関節症 & 肩関節周囲炎



# 変形性膝関節症の関節組織



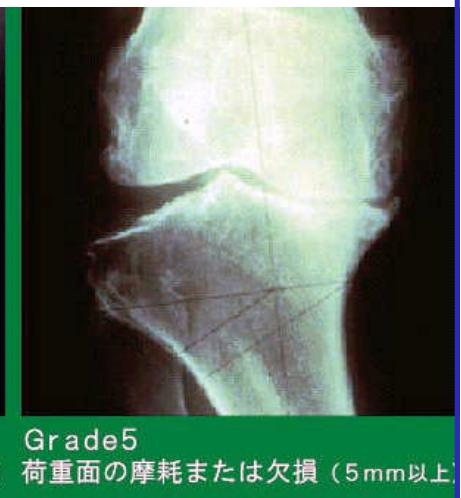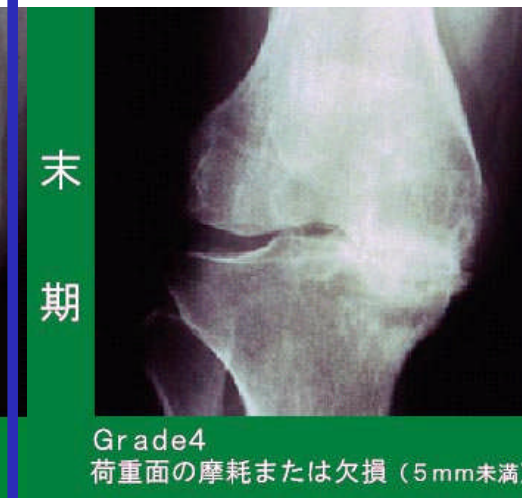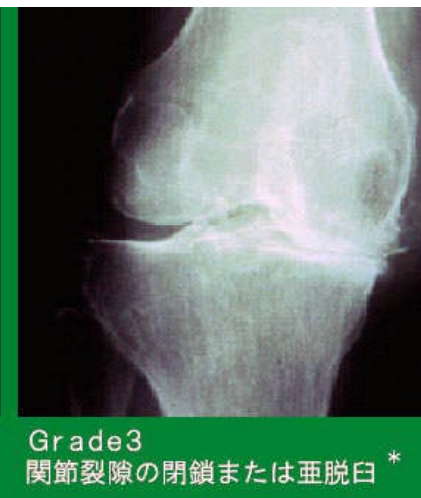
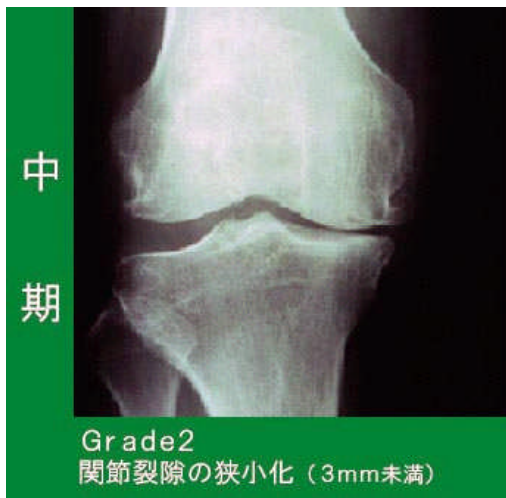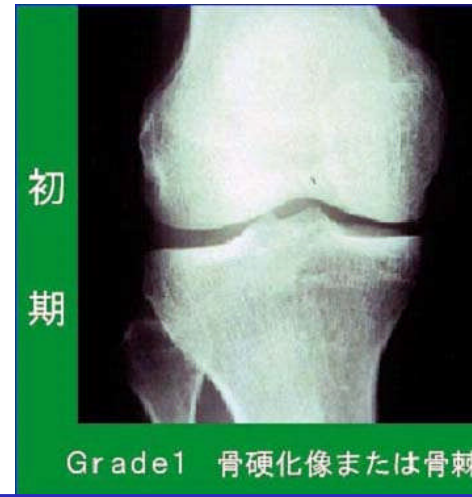
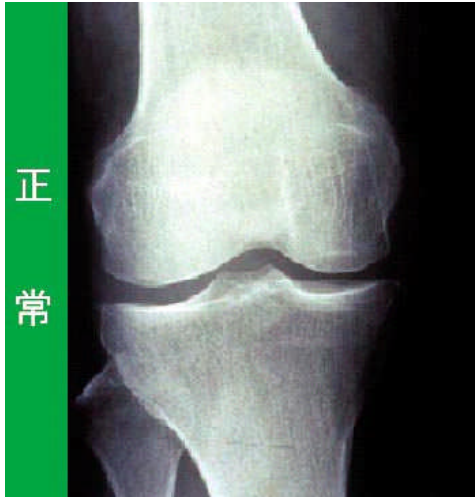正 常



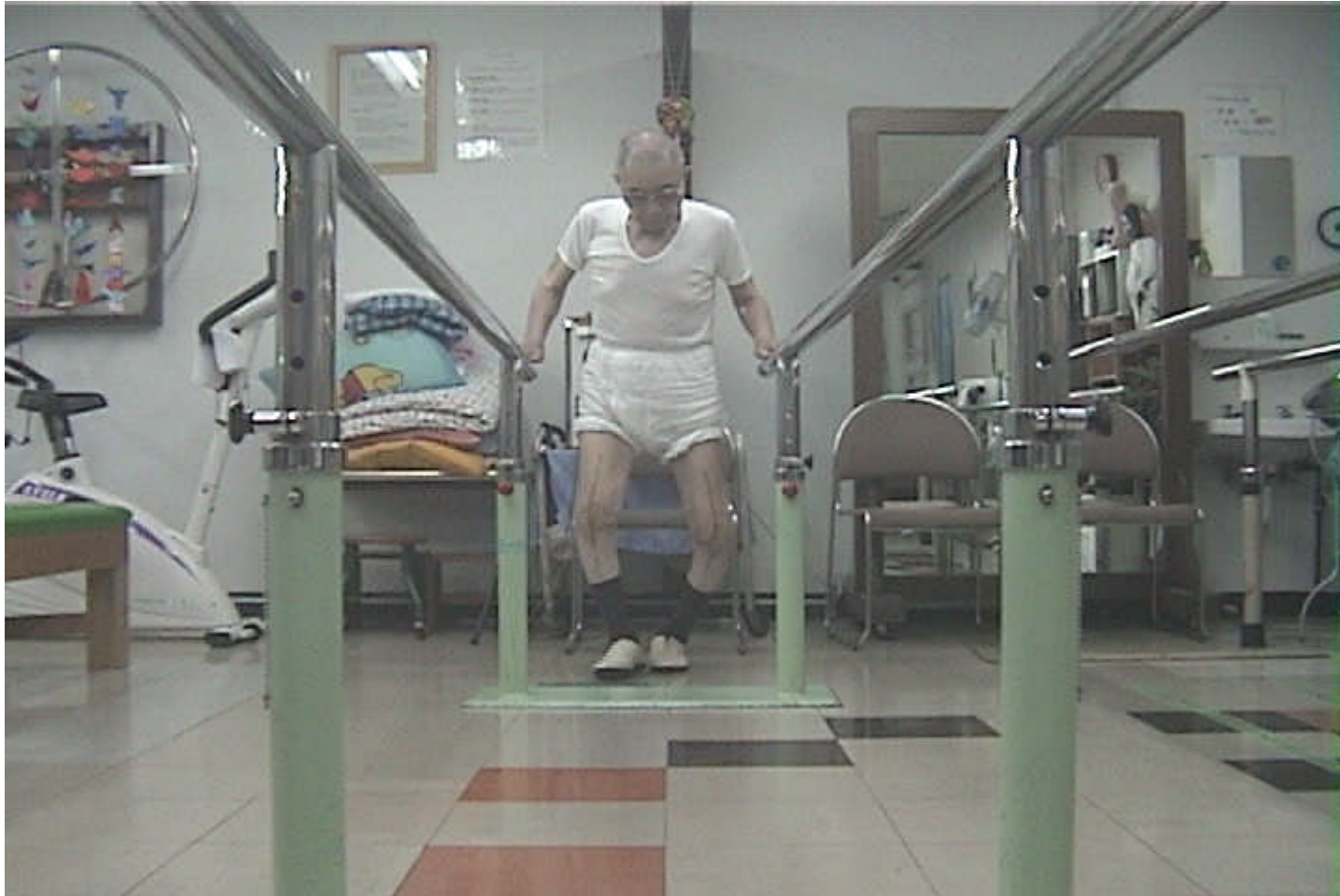変形性膝関節症

学術ビデオ「変形性膝関節症-軟骨破壊とヒアルロン酸-」  
(監修:防衛医大 整形外科 新名正由先生)より

# 変形性膝関節症の進行



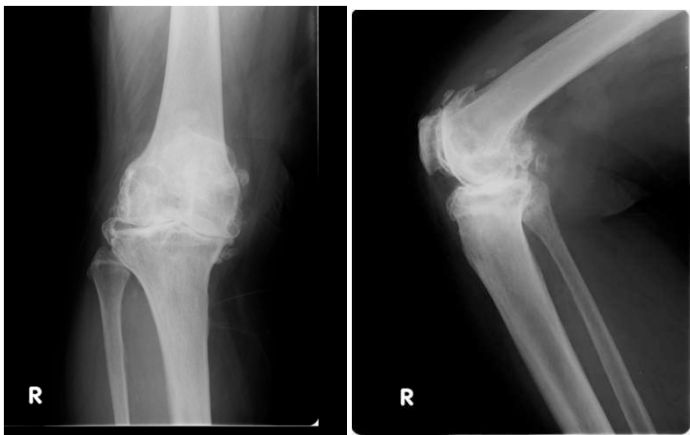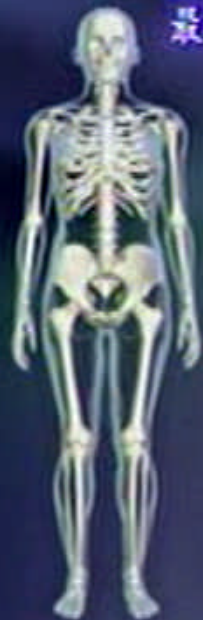腰野富久: イラストで見る変形性膝関節症 & 肩関節周囲炎



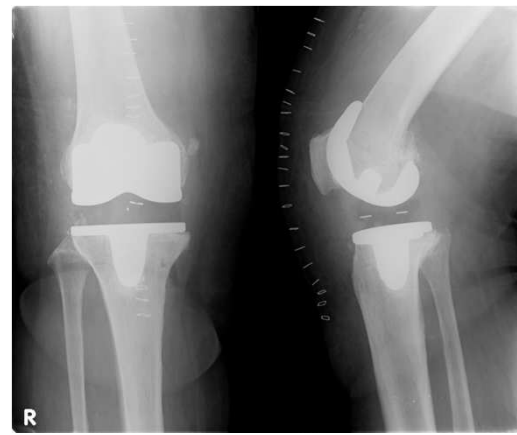
90歲男性 兩變形性膝關節症

9:17

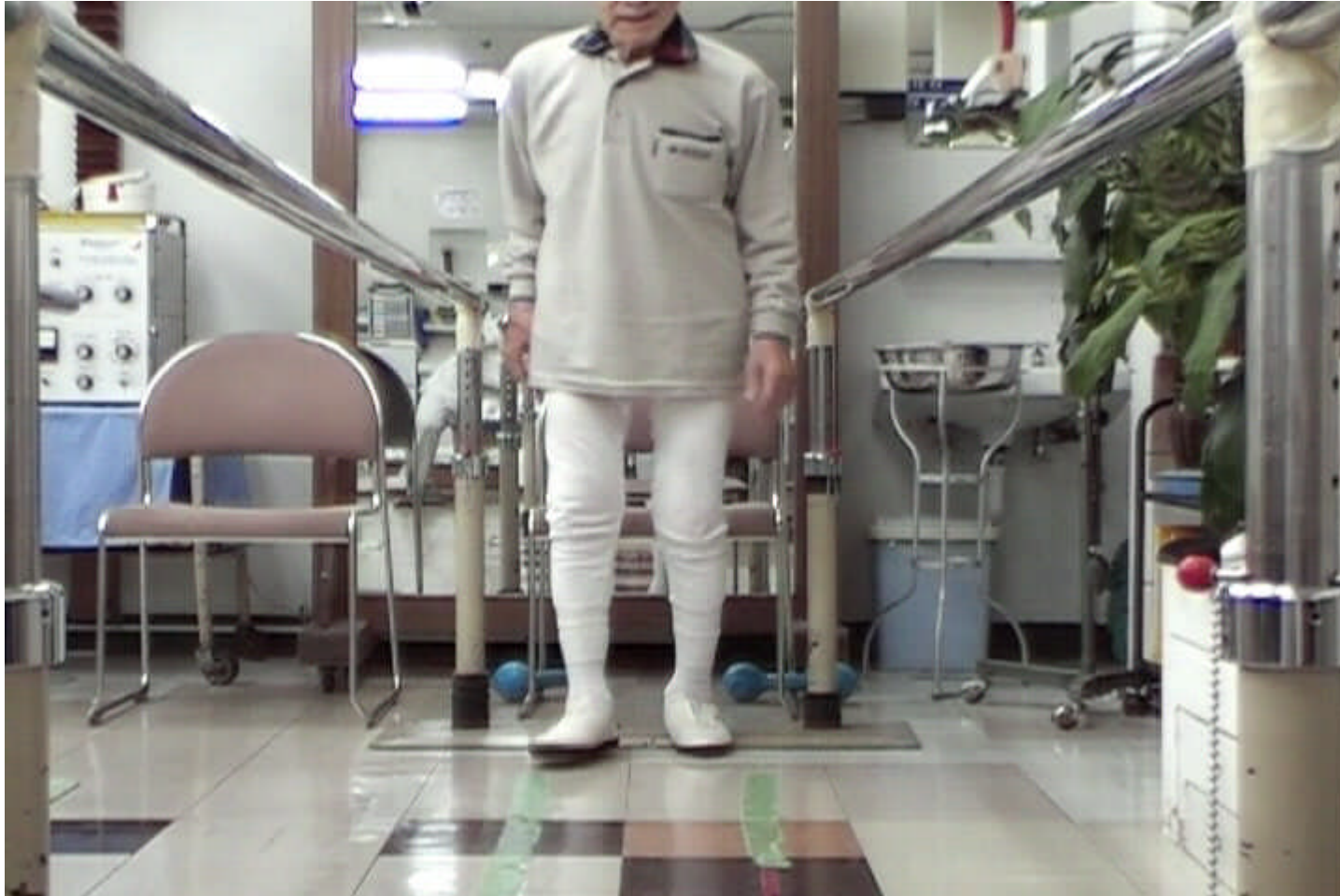「再び元気に歩きたい」  
最先端“人工ひざ関節”治療



術前

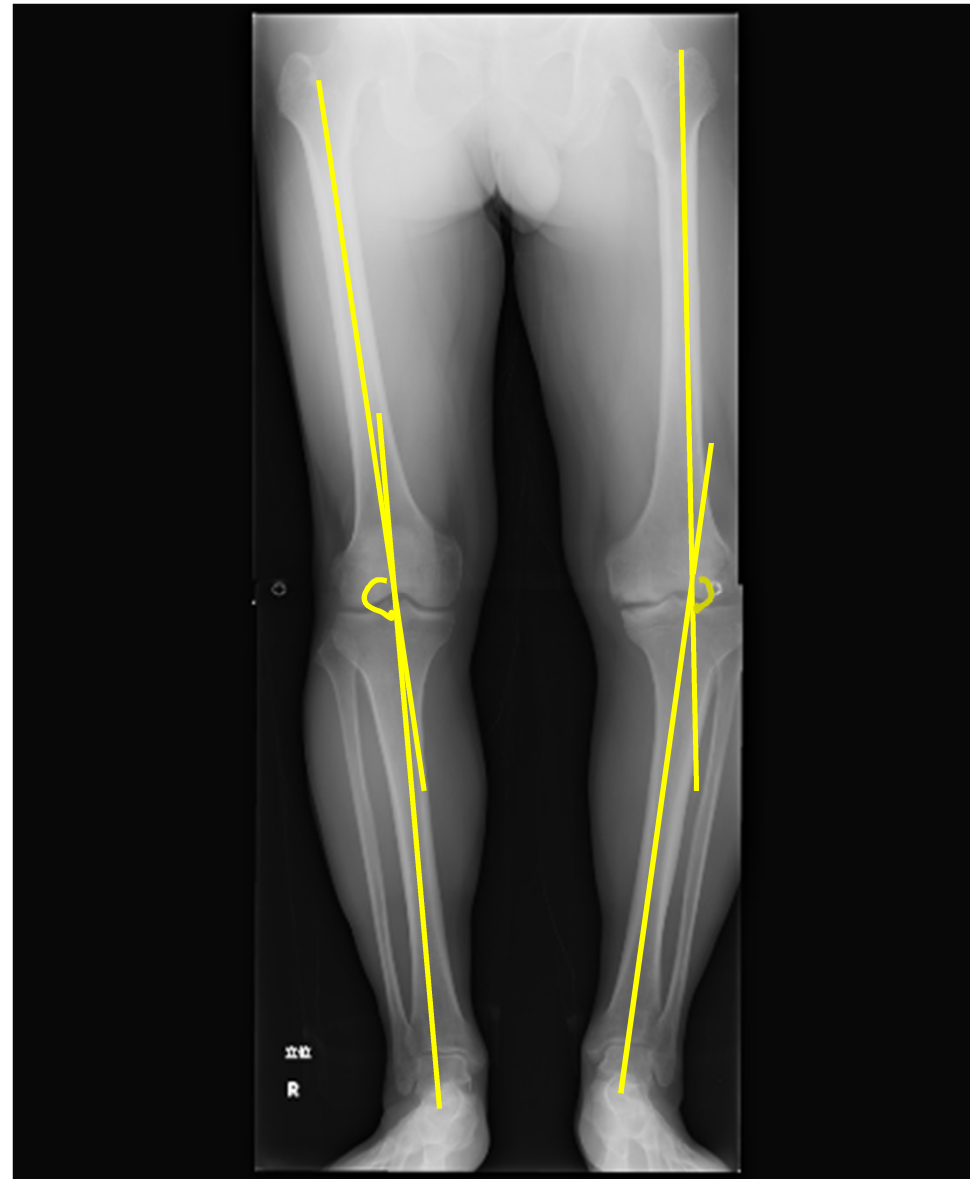


術後



90歳男性 両変形性膝関節症

FTA179°  
(平均176°)



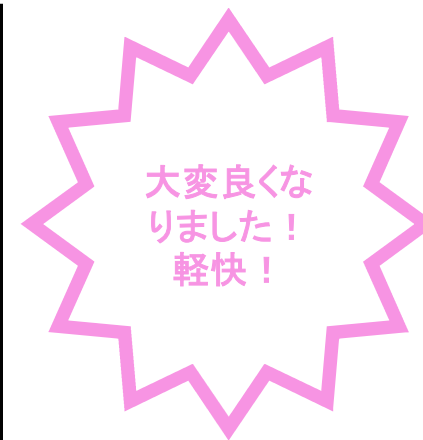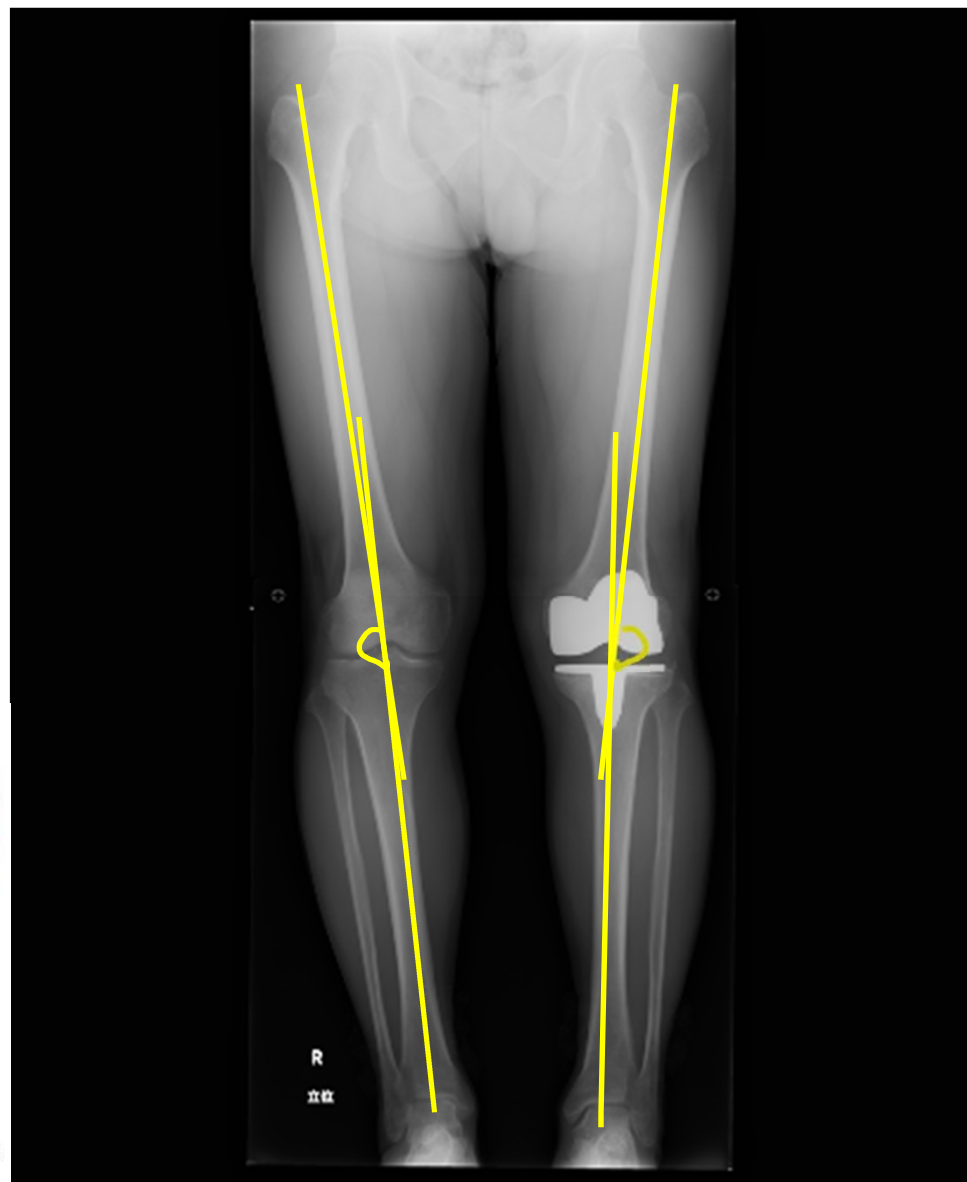
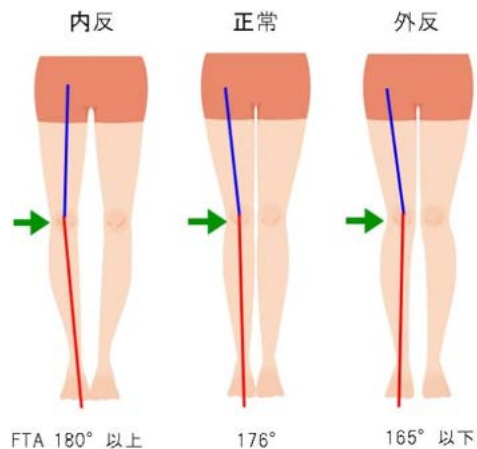
FTA189°  
(平均176°)



65歳男性 左変形性膝関節症



FTA179°  
(平均176°)



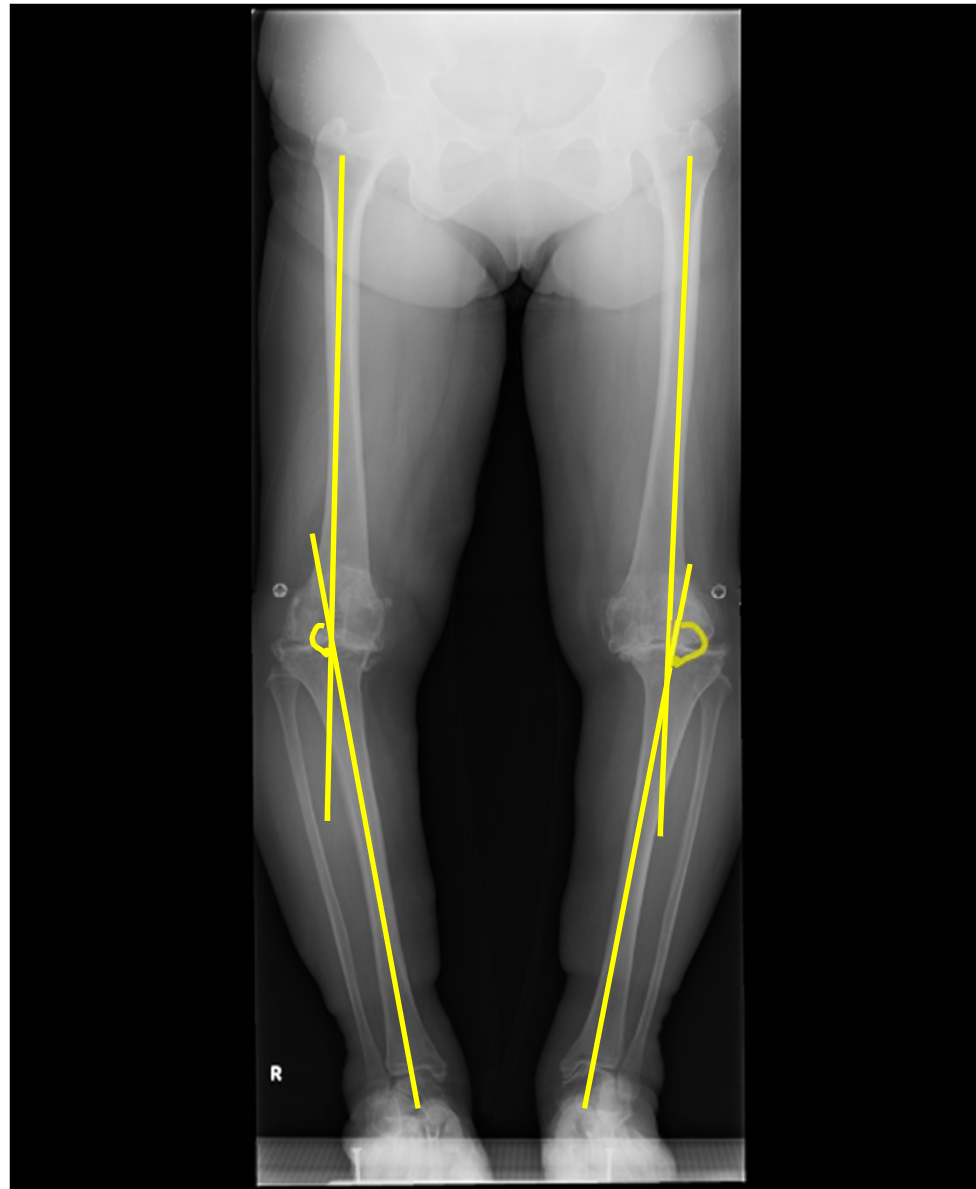
FTA189°  
(平均176°)



FTA175°

65歳男性 左変形性膝関節症  
→ 左人工膝関節置換術

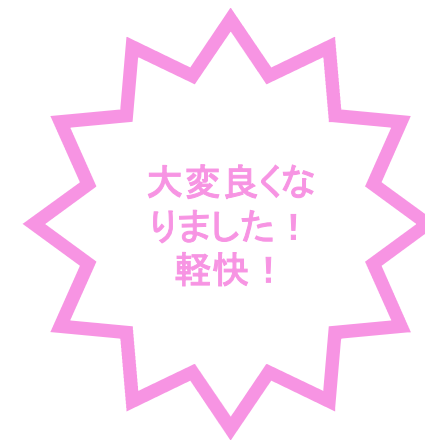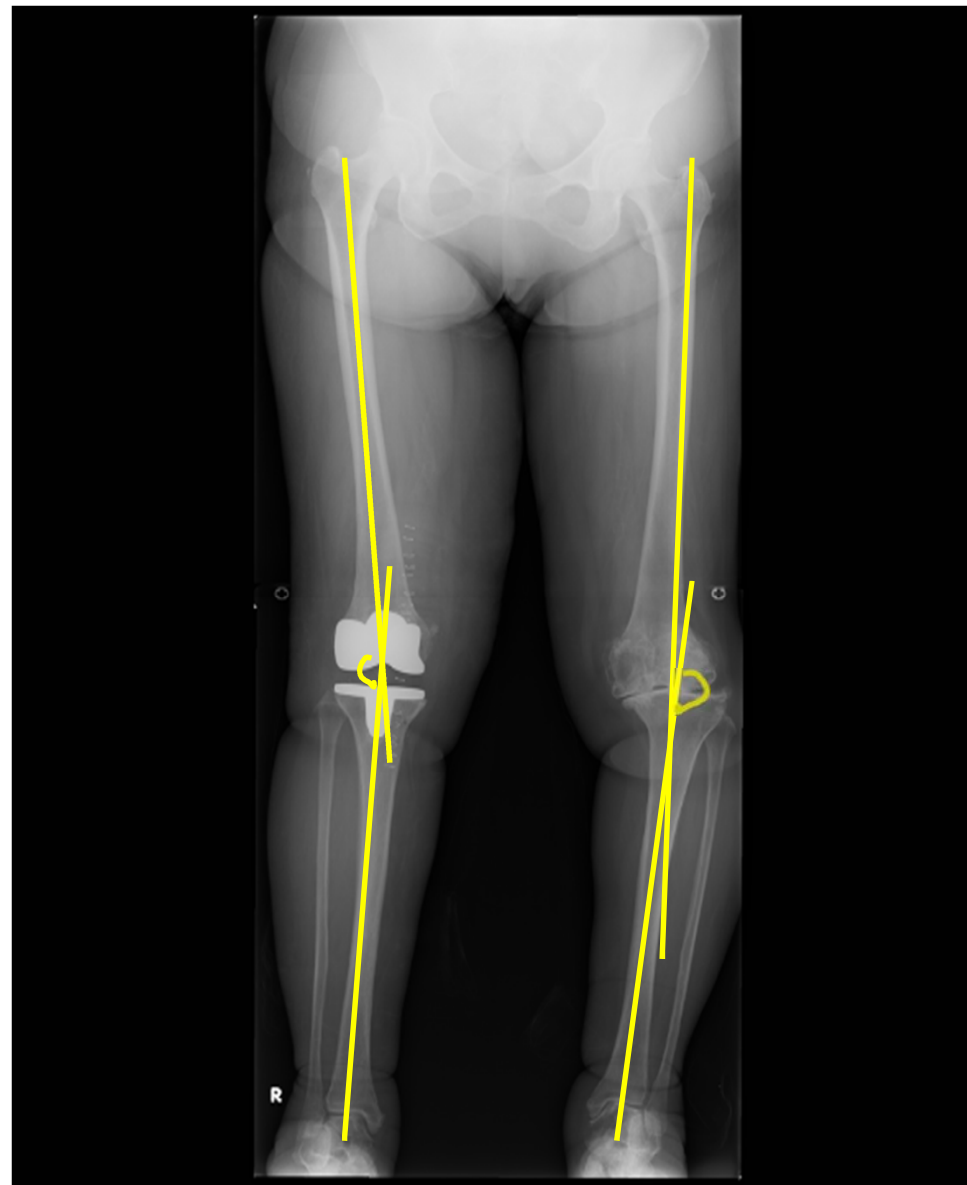FTA193°  
(平均176° )



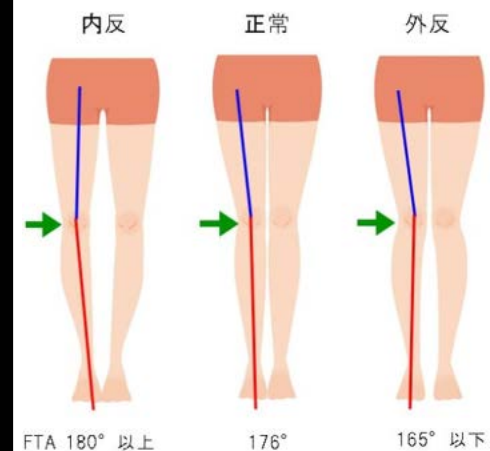
FTA186°  
(平均176° )

74歳女性 両変形性膝関節症

FTA193°  
(平均176°)  
→  
FTA172°



FTA186°  
(平均176°)



74歳女性 両変形性膝関節症  
→ 右人工膝関節置換術

変形性膝関節症(軟骨まで摩耗)になる前に、いかに膝の中の状況を『知る』ことが重要。すなわち、今、膝の安定性(膝前十字靭帯損傷・膝半月板損傷の有無)が保たれているか、整形外科の関節鏡で『知る』ことが大切です。膝についても定期健診を。

## 膝のいたみを知る



代表的な疾患とその治療法

…………… 塩谷 英司 整形外科医長

まとめ 【はじめに】

- ・ 正常膝
- ・ 膝半月板損傷  
(鏡視下半月板切除術・縫合術ほか)

【膝の疾患の種類・解剖】

【膝の代表的な疾患とその治療法】

- ・ 膝前十字靭帯損傷
- ・ 変形性膝関節症

また、関節鏡の画像は保存も可能ですので、麻酔中の術野の様子を『知る』こともできます。

東京23区内でも当院は関節鏡、特に膝靭帯形成術といった術式を多く扱います。一度、ご相談下さい。

# 膝のいたみを『知る』



JCHO東京高輪病院

ご清聴有難うございました。