

JCHO東京高輪病院 市民公開講座
お口のおとろえーオーラルフレイルー

本日の講演内容

- | | |
|------------------|------|
| ①本当はこわい オーラルフレイル | 大橋 勝 |
| ②お口の健康を守るために！ | 早坂裕美 |
| ③動画で見る摂食嚥下障害 | 原田由香 |
| ④嚥下体操 | 矢場千明 |



本当はこわい オーラルフレイル

歯科口腔外科
大橋 勝

JCHO東京高輪病院 市民公開講座“お口のおとろえ オーラルフレイル”

2017.6.10

“フレイル”

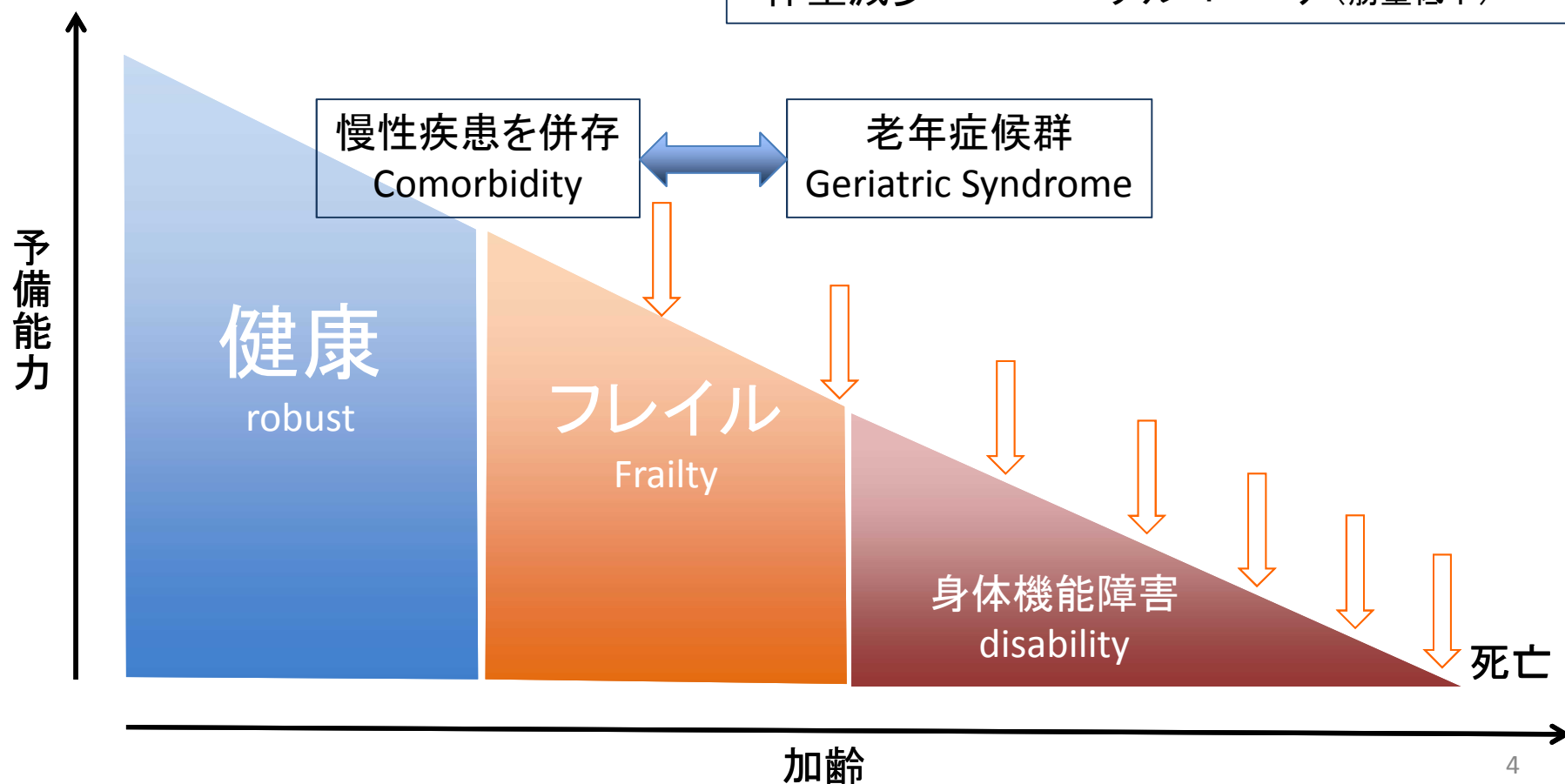
75歳以上高齢者の
要介護原因の第一位

＝
【虚弱】

フレイルの概念

- ・高血圧
- ・心疾患
- ・脳血管障害
- ・糖尿病
- ・呼吸器疾患
- ・悪性腫瘍等
(生活習慣病など)

- ・認知機能障害
- ・転倒
- ・摂食嚥下障害
- ・視力障害
- ・うつ
- ・貧血
- ・難聴
- ・めまい
- ・易感染性
- ・体重減少
- ・サルコペニア(筋量低下)



75歳以上高齢者の 要介護原因の第一位 “フレイル”とは

加齢に伴うさまざまな臓器の機能
や予備能力の低下によって
外的ストレスに対する脆弱性が亢進した状態

外的ストレスとは



軽度の感染症や事故、手術などによる侵襲

フレイル高齢者では



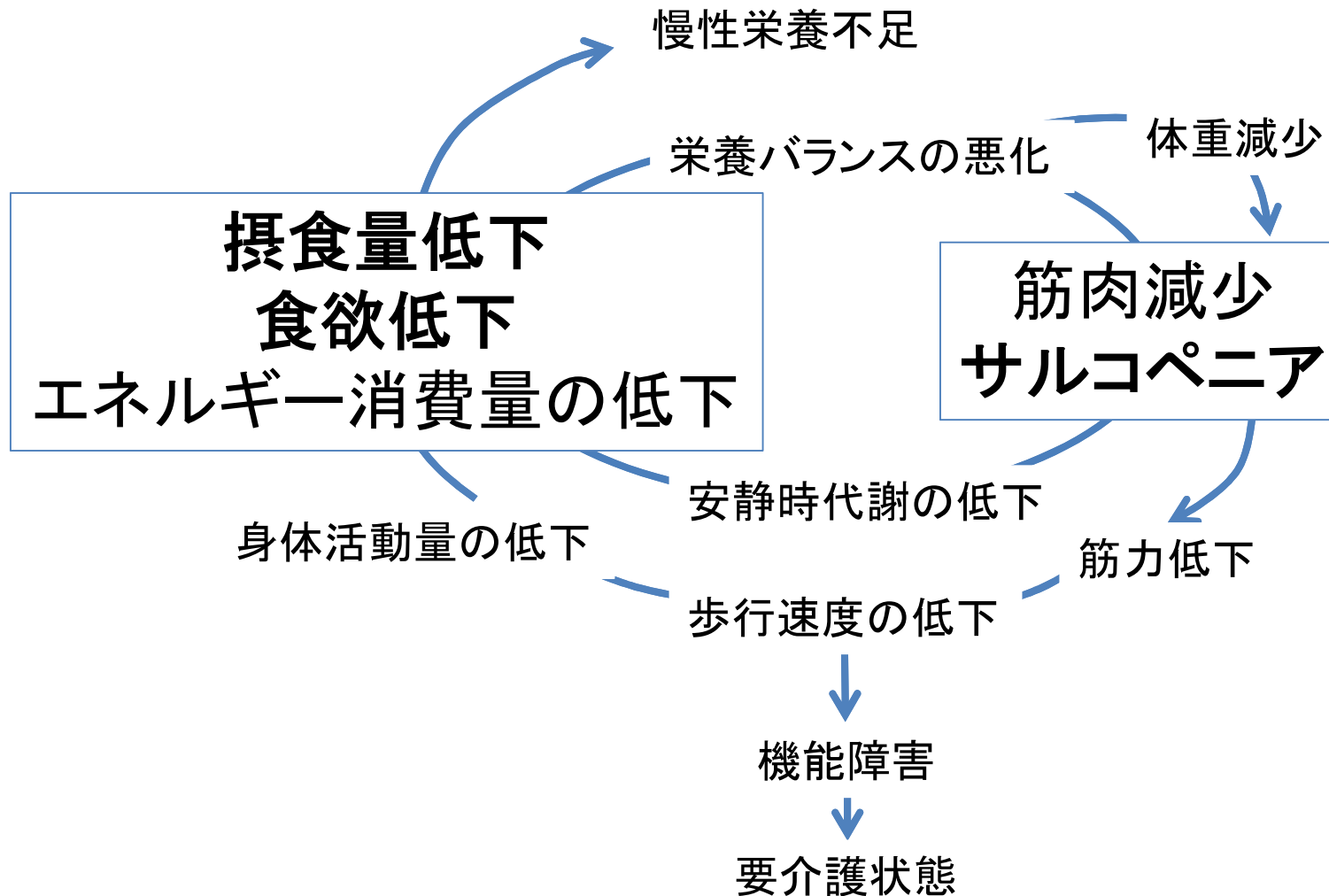
せん妄、褥瘡、感染症などの
合併率が高くなる

フレイルの評価方法

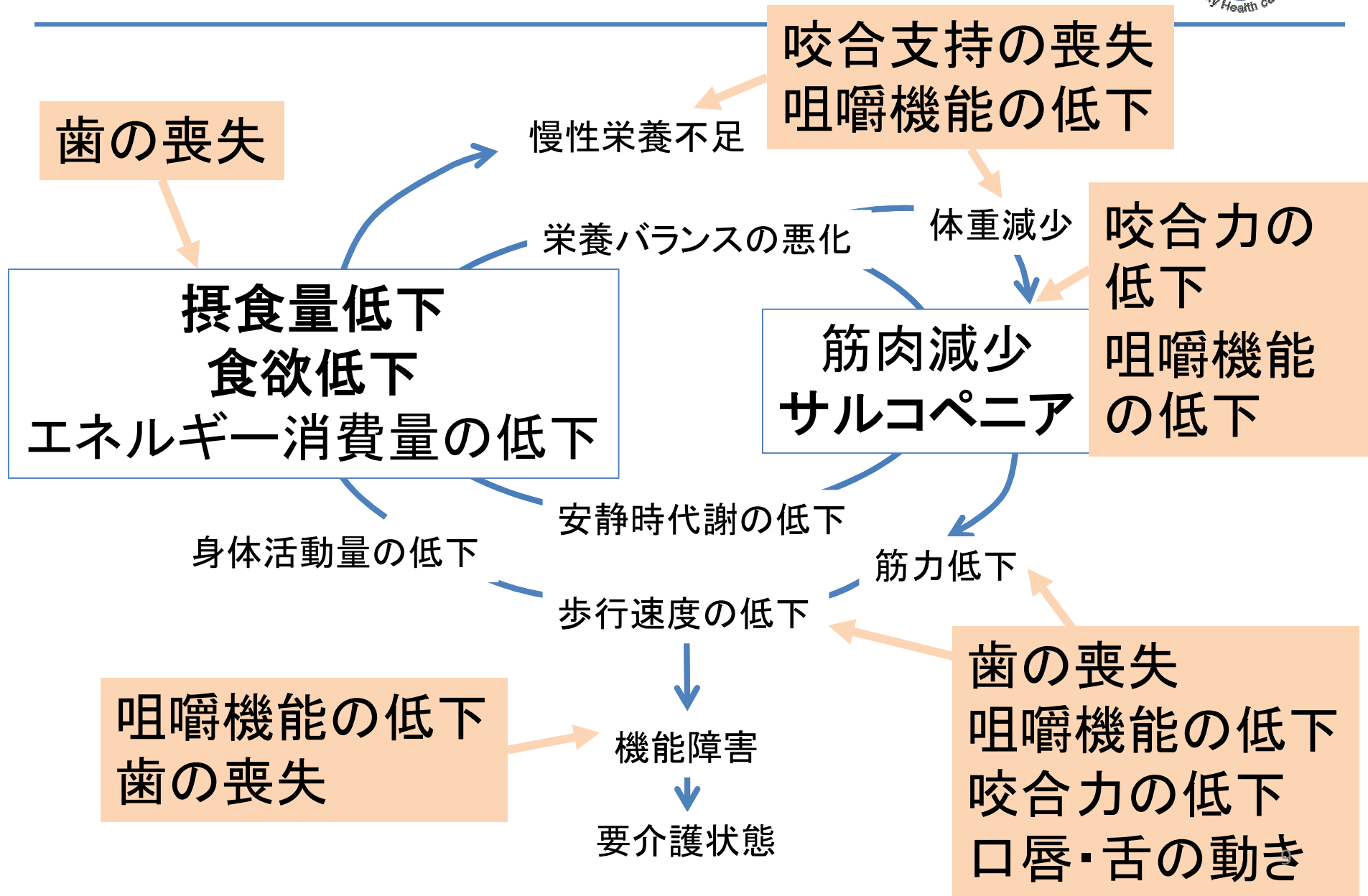


1. 体重減少 「6ヶ月で2～3kg以上体重が減少した」
2. 疲労感 「わけもなく疲れたような感じがする」
3. 身体活動の低下
「軽い運動・体操、定期的な運動・スポーツをしていない」
4. 握力低下 「男性26kg未満、女性18kg未満」
5. 歩行速度の低下 「歩行速度が男女とも1^{メートル}/秒未満」

フレイルサイクル



オーラルフレイル



ご高齢になると...



社会的役割が少なくなり、意欲が低下



身体機能の低下・口の健康への関心低下



定期的な歯科受診をしなくなり、歯周病悪化



咀嚼しなくてもいい柔らかい食事を摂取する



会話や外食の機会が減少



すると...



- ✓ 滑舌の低下
- ✓ 食べこぼし
- ✓ わずかなむせ
- ✓ 噛めない食品の増加
- ✓ 好物が食べにくくなる
- ✓ 口の中に痛みがあると食欲低下
- ✓ 食事量の減少
- ✓ 栄養バランス・栄養状態の悪化



このような状態が長期間続くと
必要な栄養素が枯渇し
筋肉などの身体機能を保つことが困難になり
さらに意欲が低下する悪循環



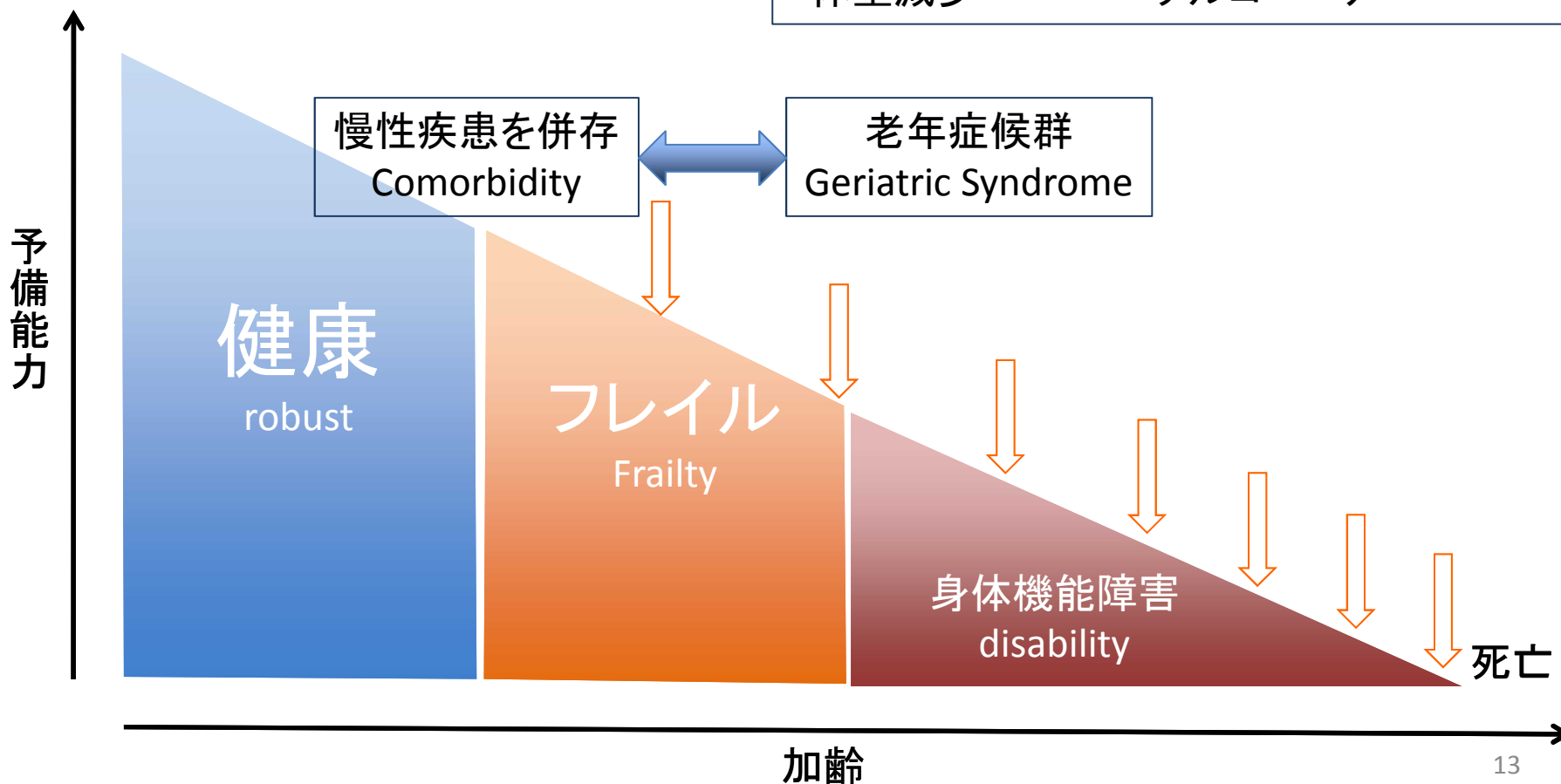
オーラルフレイル

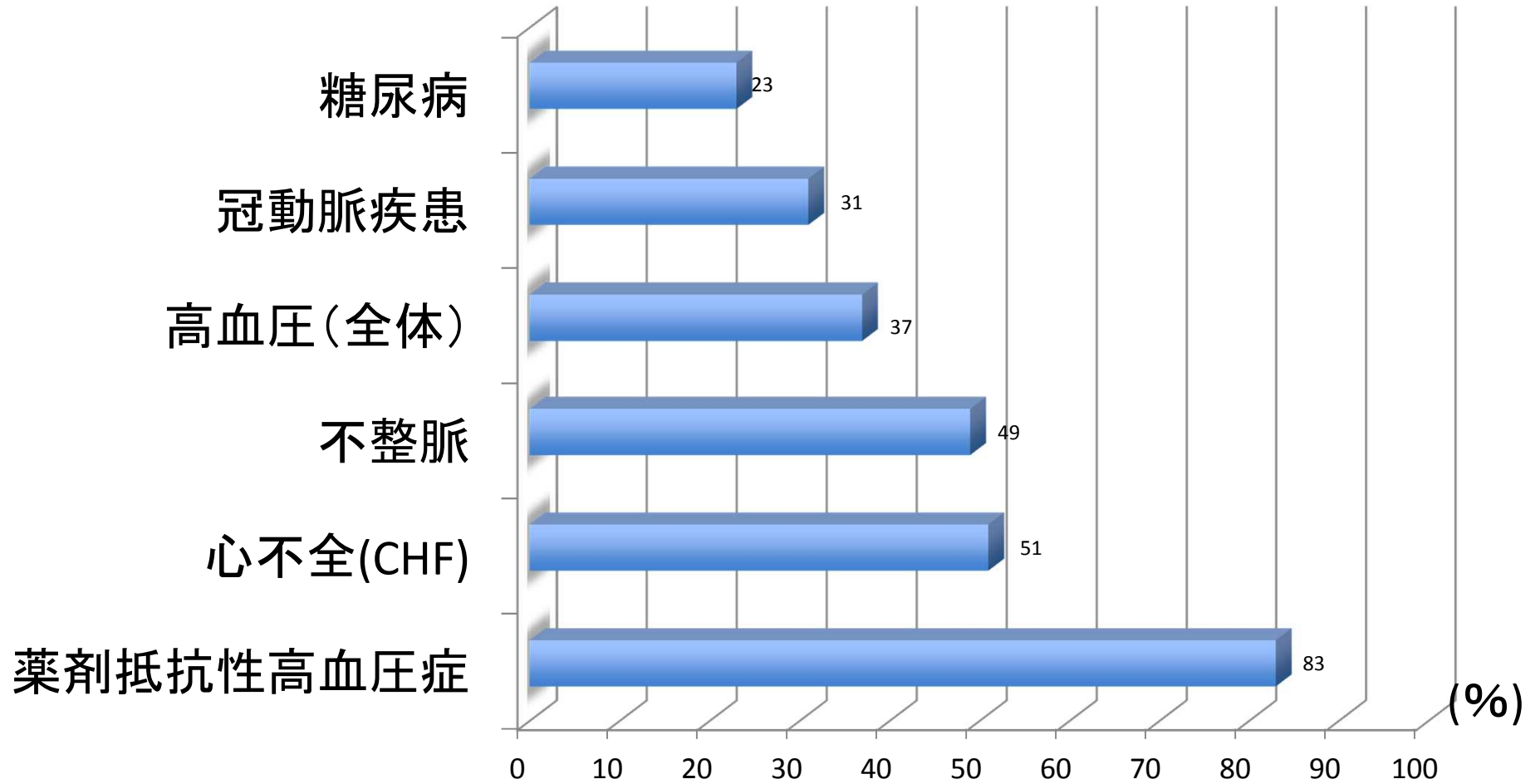


フレイルの概念

- ・高血圧
- ・心疾患
- ・脳血管障害
- ・糖尿病
- ・呼吸器疾患
- ・悪性腫瘍等
(生活習慣病など)

- ・認知機能障害
- ・転倒
- ・摂食嚥下障害
- ・視力障害
- ・うつ
- ・貧血
- ・難聴
- ・めまい
- ・易感染性
- ・体重減少
- ・サルコペニア





睡眠時無呼吸症候群 を合併する疾患

睡眠時無呼吸症候群



Sleep Apnea Syndrome

10秒以上の呼吸停止を無呼吸とし、無呼吸が一晩(7時間の睡眠中)に30回以上、若しくは1時間あたり5回以上あれば、睡眠時無呼吸です。

この病気が深刻なのは...


寝ている間に生じる無呼吸が、起きているときの私たちの活動に様々な影響を及ぼすこと。

気付かないうちに日常生活に様々なリスクが生じる可能性があるのです。

睡眠時無呼吸症候群の症状



- ✓ いびきをかき、呼吸が止まる
- ✓ 何度も目が覚める(お手洗いに起きる)
- ✓ 寝汗をかき
- ✓ 頭が重い、痛い
- ✓ 熟睡感がない
- ✓ 強い眠気がある
- ✓ だるさ、倦怠感がある
- ✓ 集中力が続かない
- ✓ いつも疲労感がある



こんな人があぶない

睡眠時無呼吸症候群

- ✓ タバコがやめられない
- ✓ お酒が好きで、寝る前のお酒が習慣化
- ✓ 太り気味。暴飲暴食してしまうことがある
- ✓ 高血圧、糖尿病、高脂血症などの既往がある



こんな人があぶない

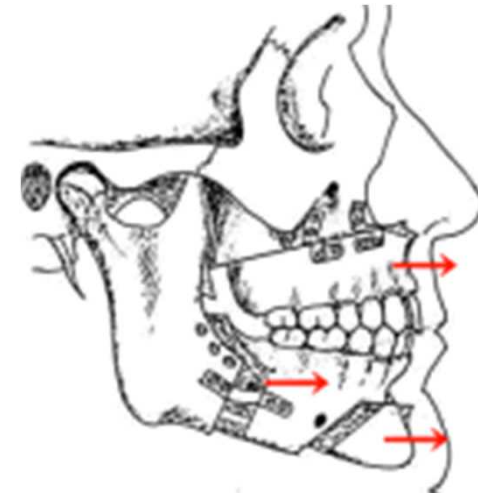
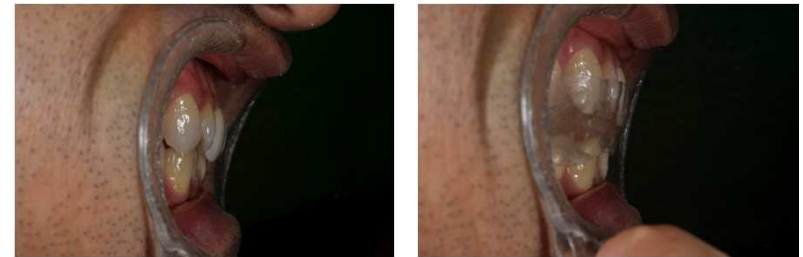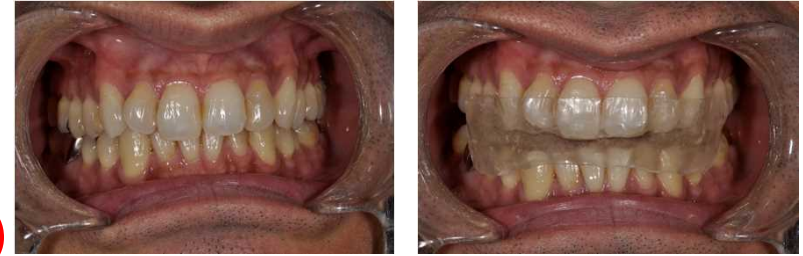睡眠時無呼吸症候群

- ✓ 首が短い
- ✓ 首が太い、まわりに脂肪がついている
- ✓ 下あごが小さい、小顔
- ✓ 下あごが後方に引っ込んでいる
- ✓ 歯並びが悪い
- ✓ 舌や舌の付け根が大きい

睡眠時無呼吸症候群の治療法



- ✓ 減量療法(ダイエット)
- ✓ 持続陽圧呼吸療法(CPAP)
- ✓ **スリープスプリント(マウスピース)**
- ✓ 外科的治療
 - 口蓋垂軟口蓋咽頭形成術
 - 顎骨形成術(上下顎前方移動)**
- ✓ 体内埋め込み型装置(インスパイア)
- ✓ 軟口蓋インプラント
- ✓ 鼻腔挿入デバイス(ナステント)
- ✓ 歯列矯正治療(顎骨側方拡大)

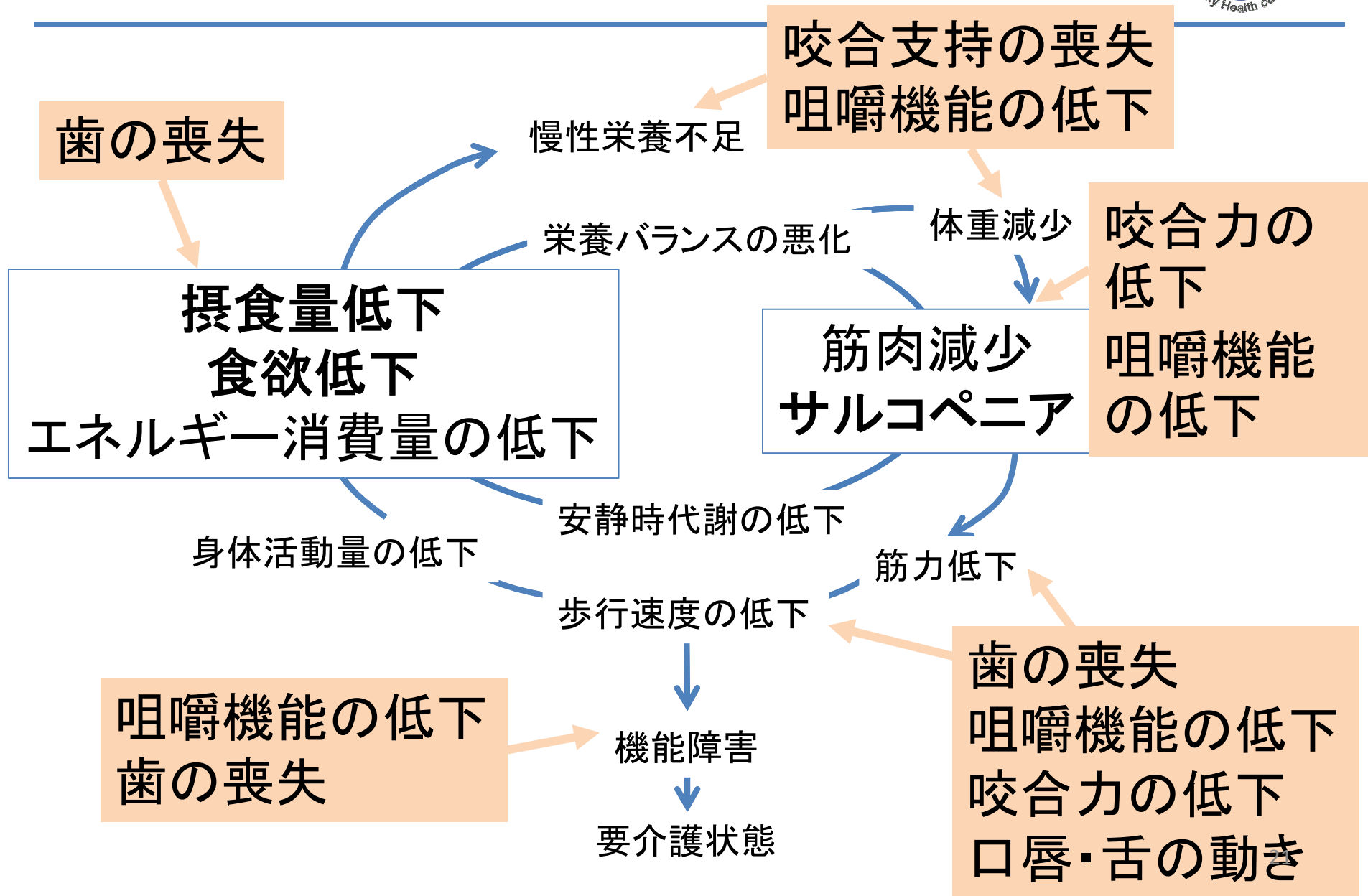


治療の流れ



1. 呼吸器内科受診
2. 無呼吸検査(1泊入院にて睡眠中の無呼吸回数を測定します)
3. 診断(無呼吸の回数に応じて重症度を評価)
4. 歯科口腔外科受診
5. 歯、顎関節の検査を行い、マウスピース作成(歯型取り)
6. マウスピース仮固定
7. マウスピース仕上げ
8. 再度、無呼吸検査を行い効果判定

オーラルフレイル



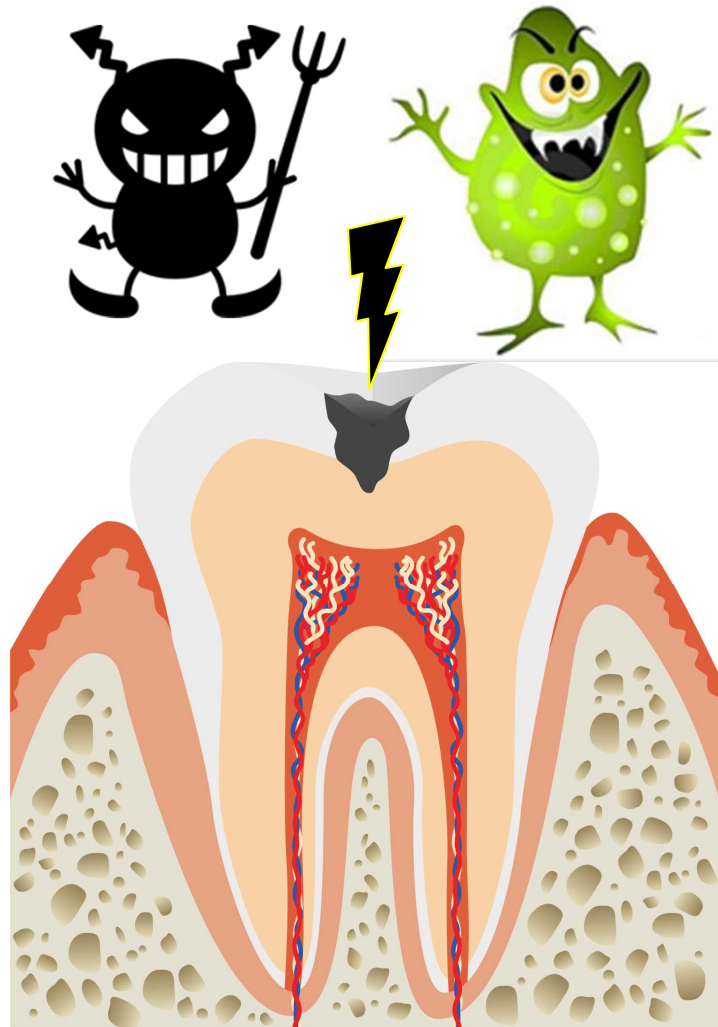
歯を失う2大疾患



- う蝕症【むし歯】
- 歯周病【歯肉炎・歯槽膿漏】

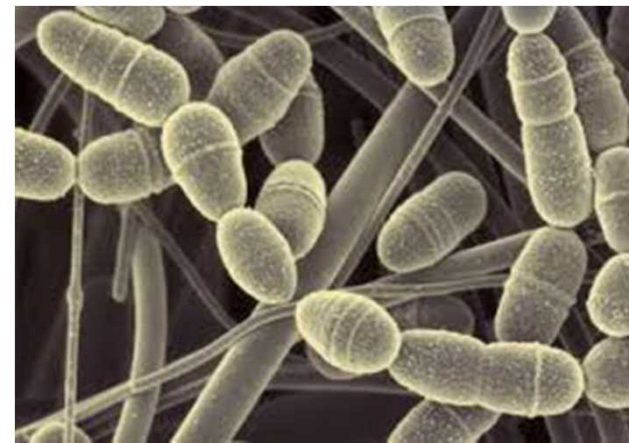

う蝕【むし歯】

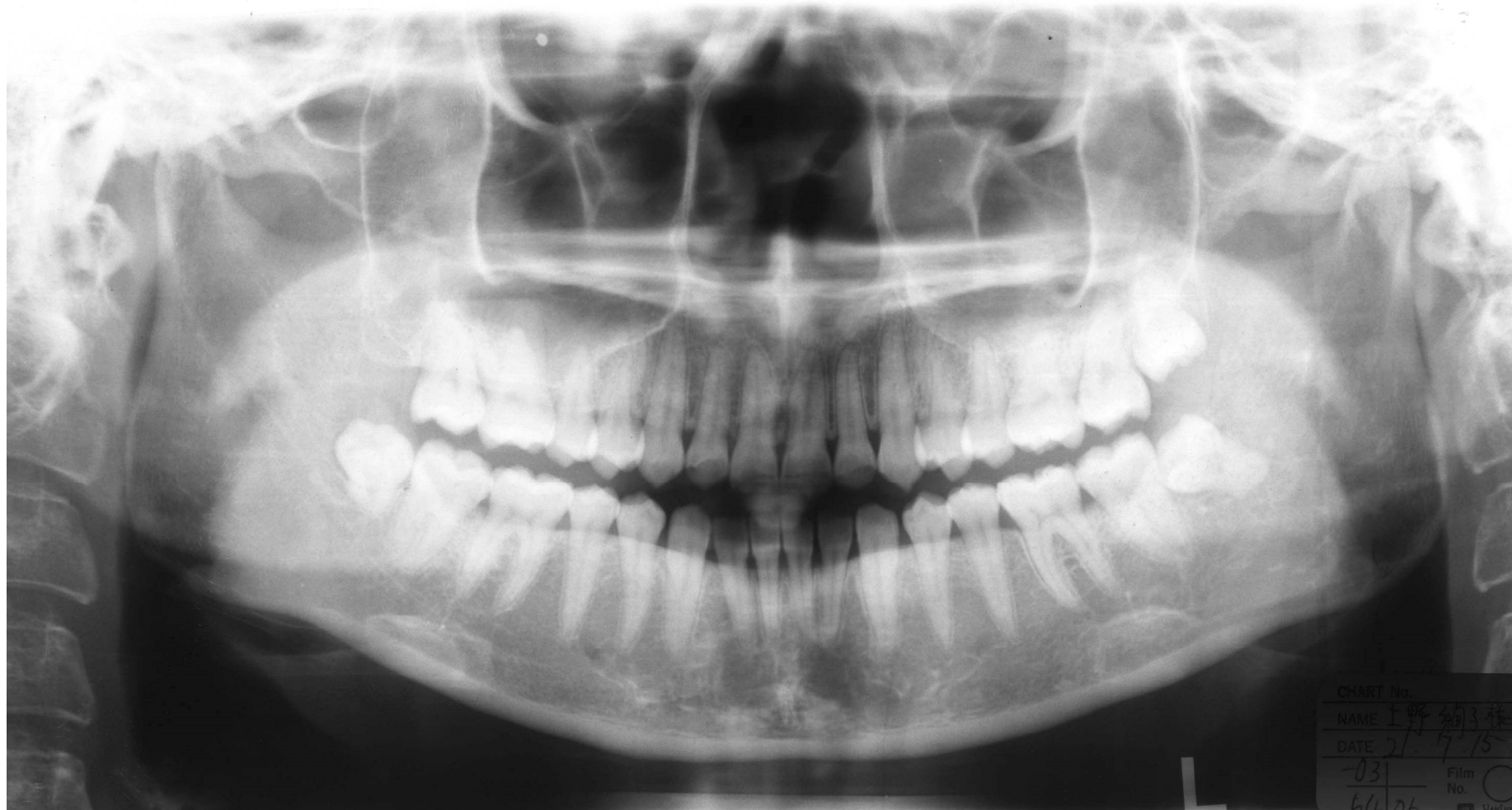

3大要因

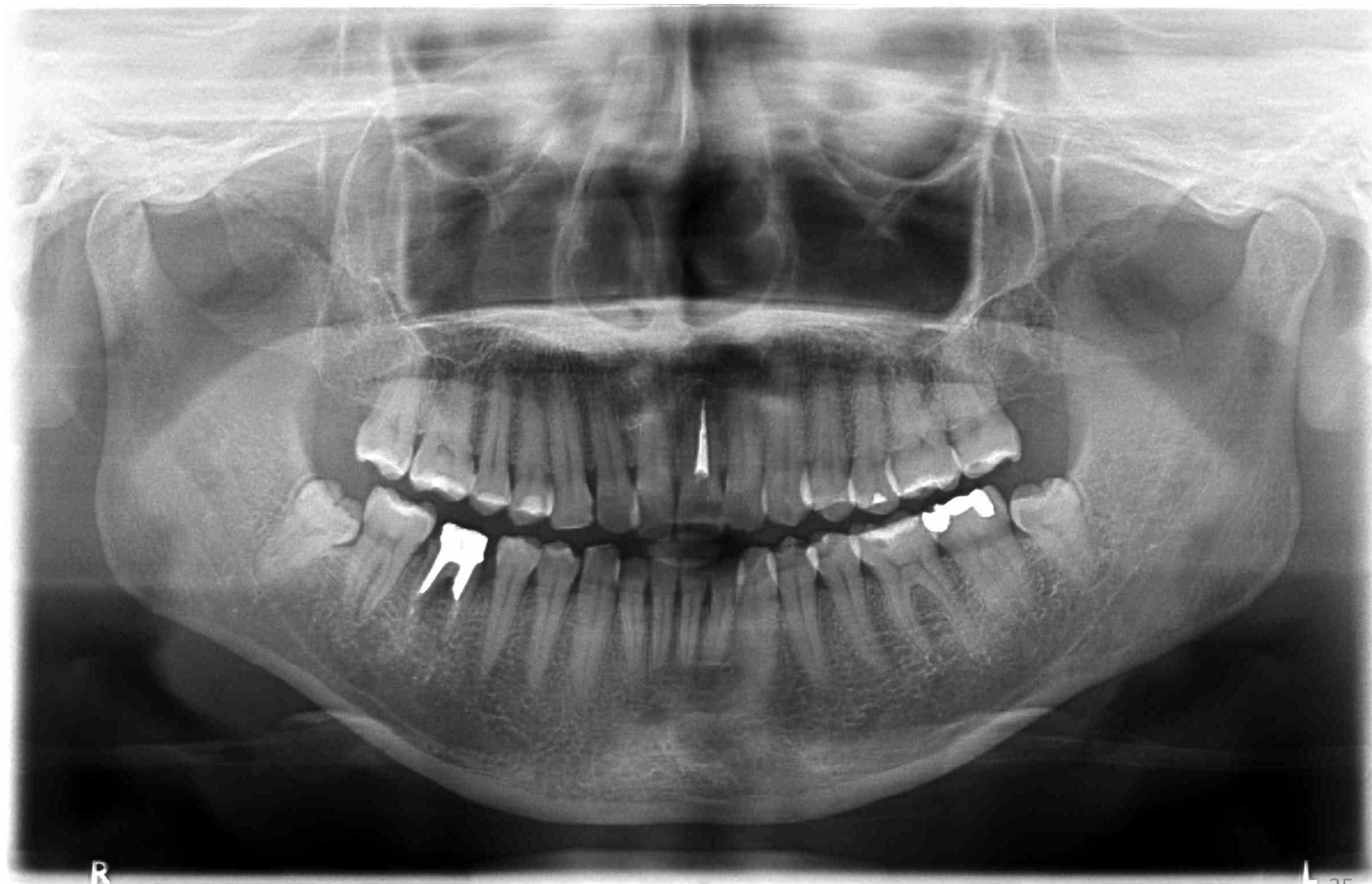- ①細菌 Streptococcus mutans
Lactbacillus
- ②食事 甘味・酸など
- ③宿主 歯質、歯列、唾液
フッ素、ブラッシング



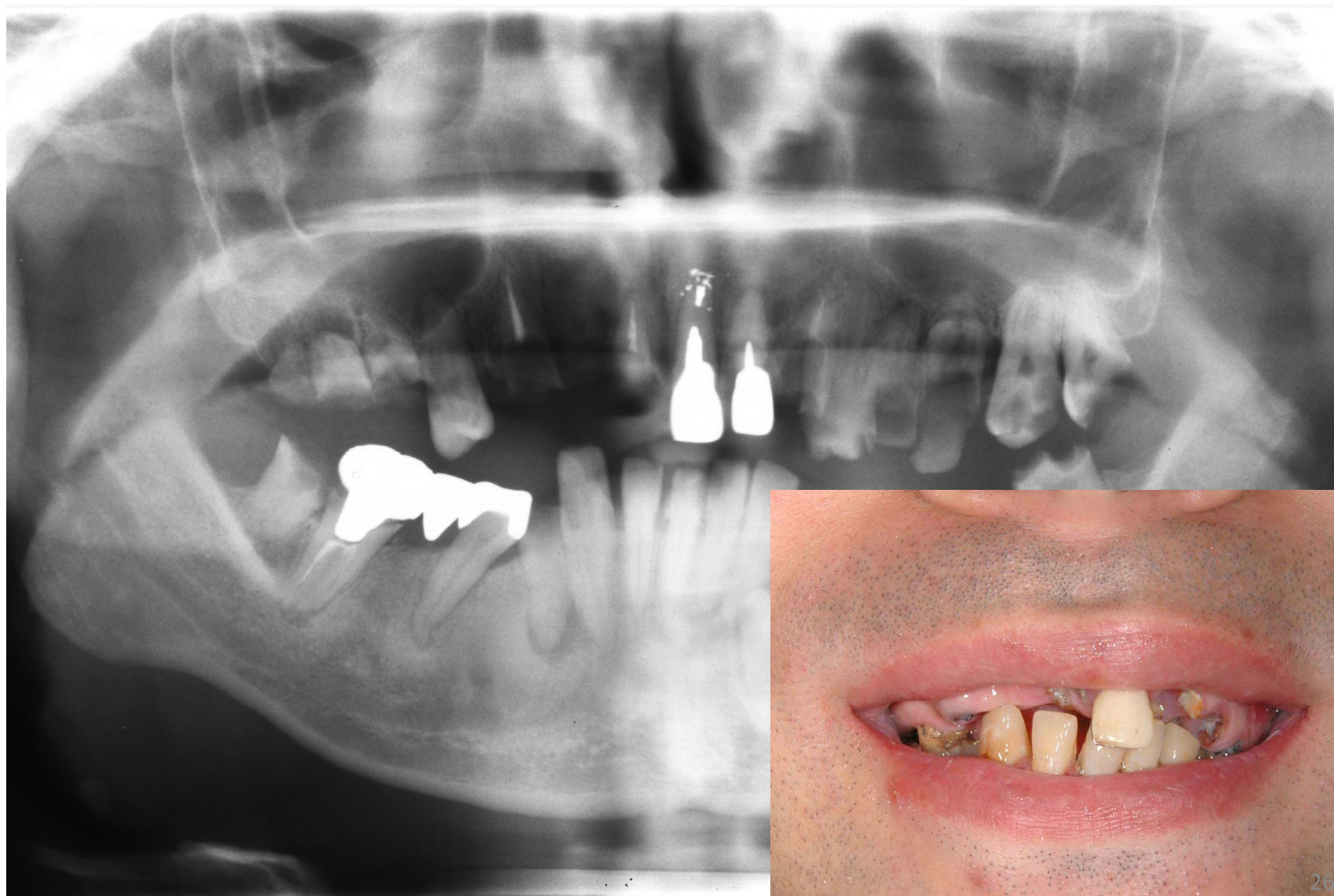
健康な方のレントゲン

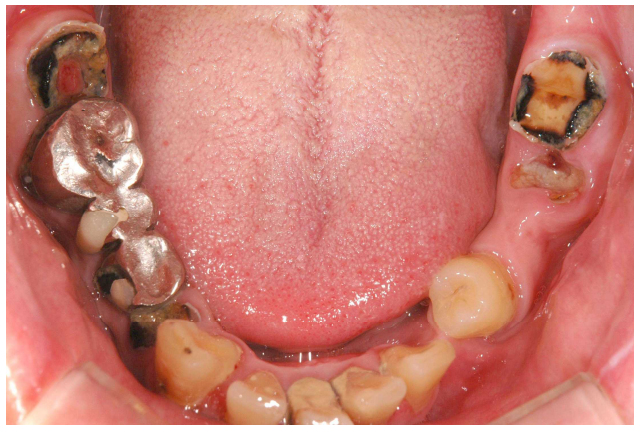
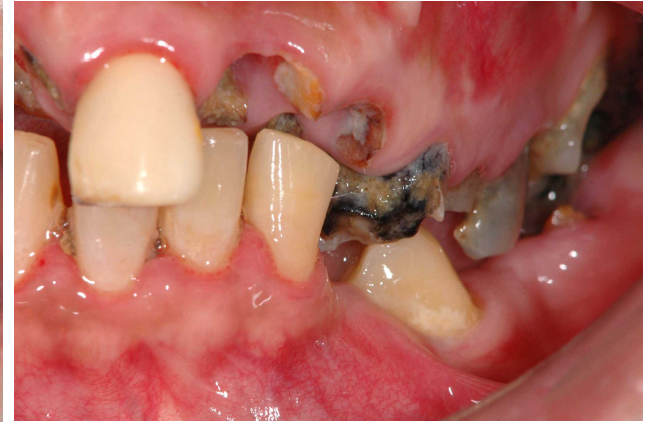
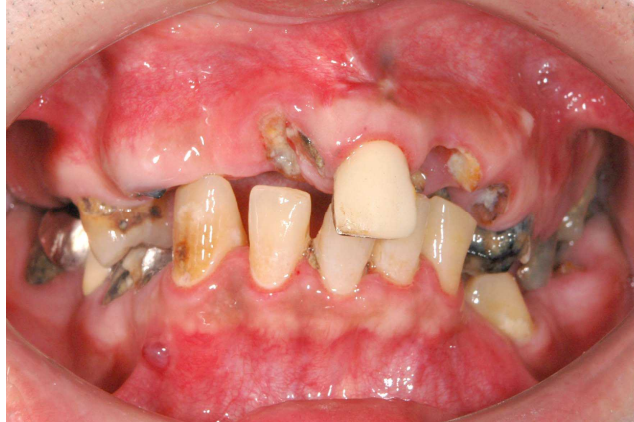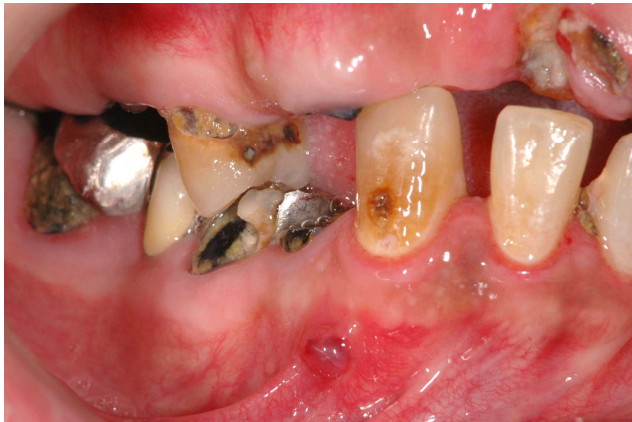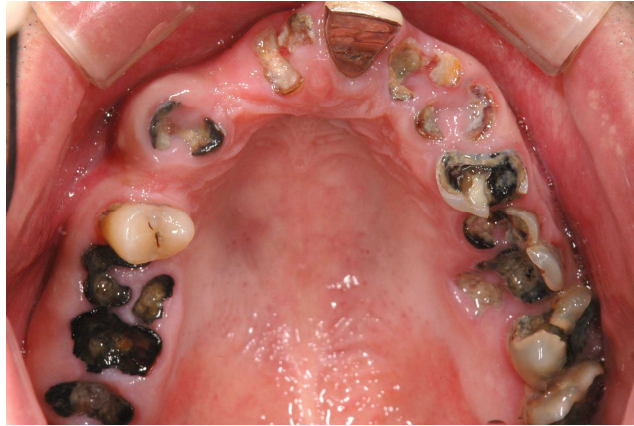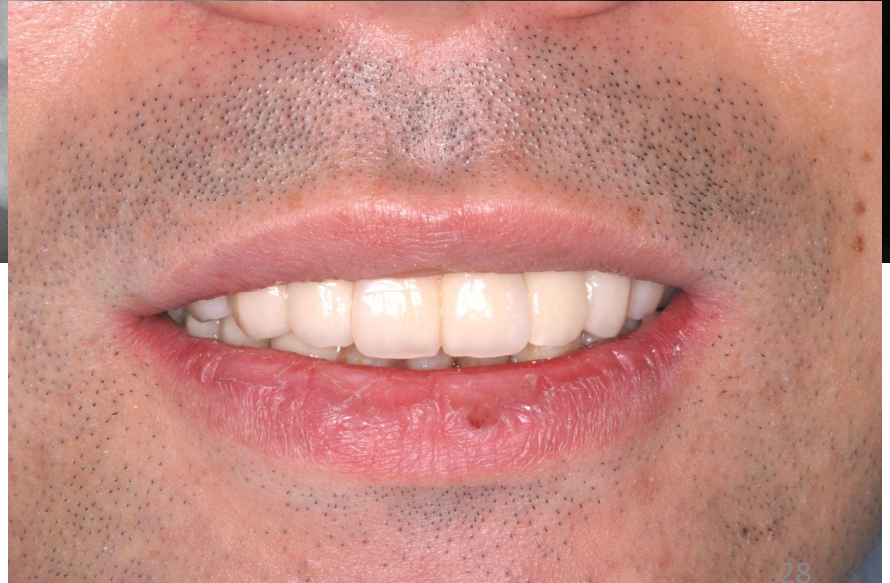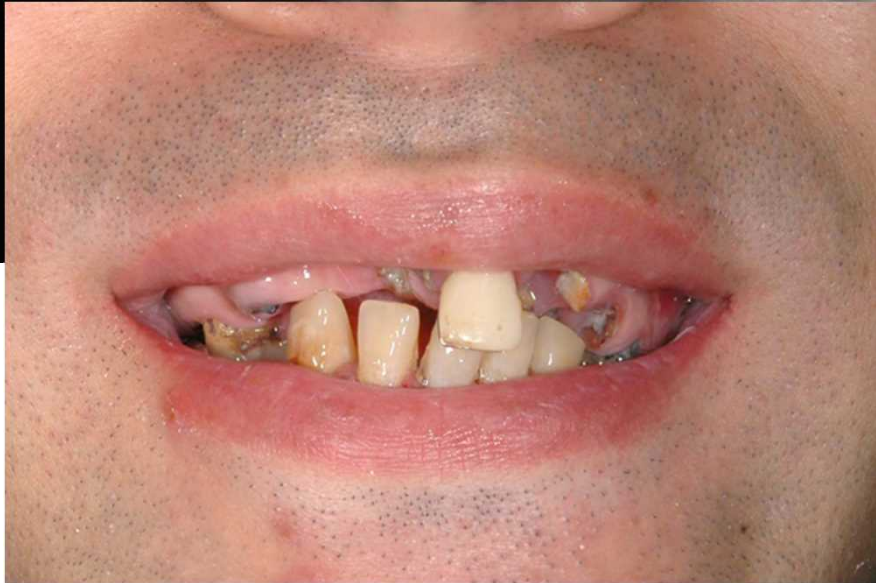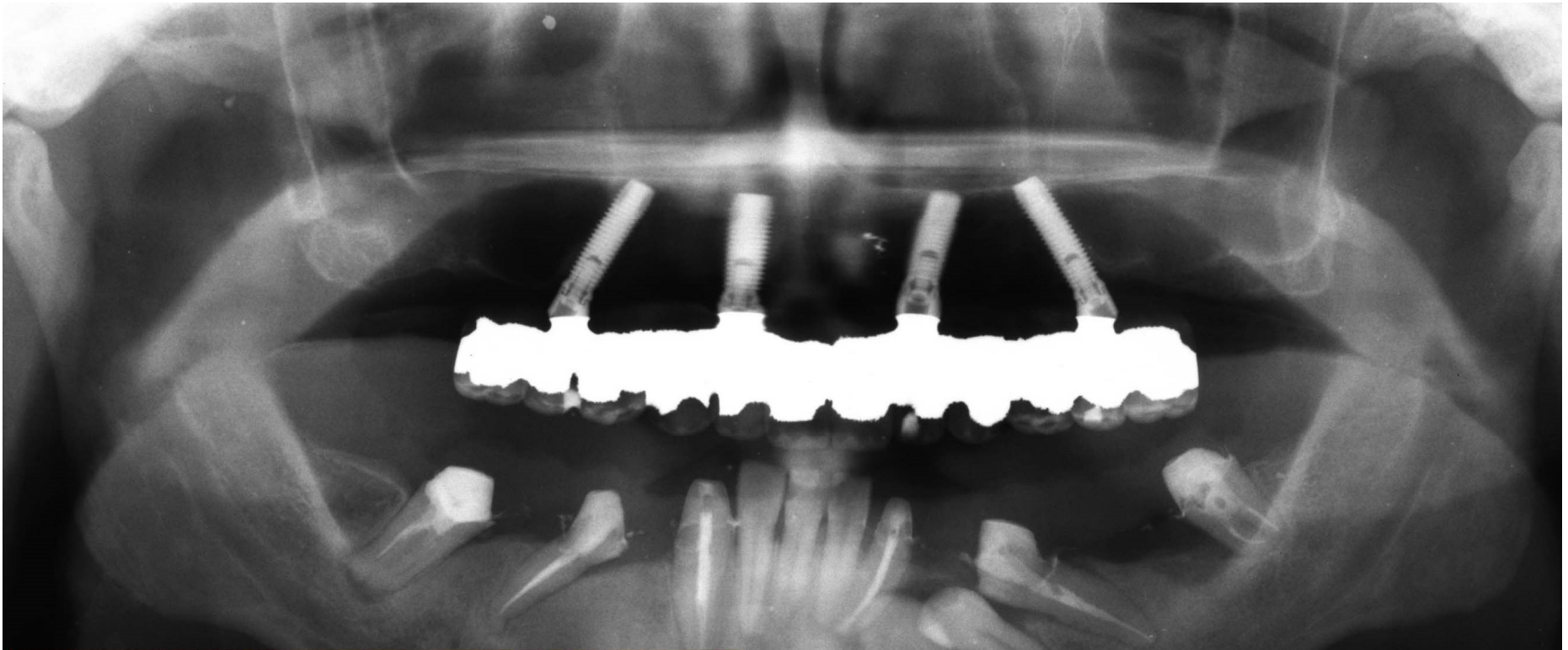
齒科治療後 (36歲女性)

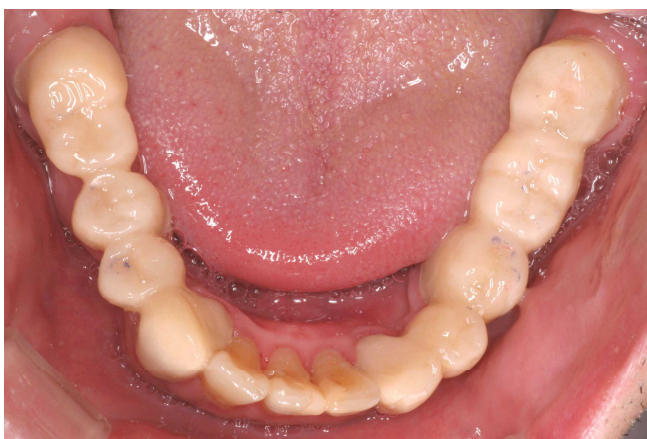
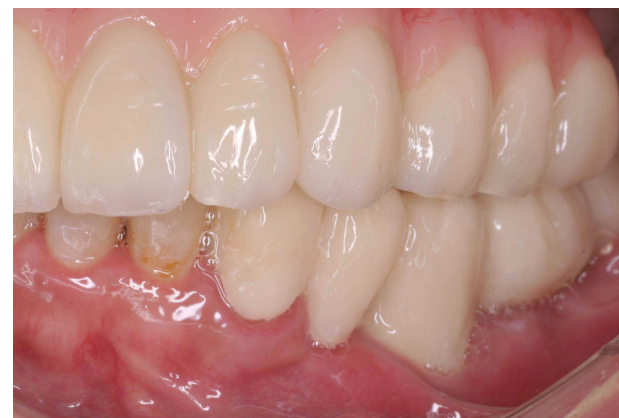
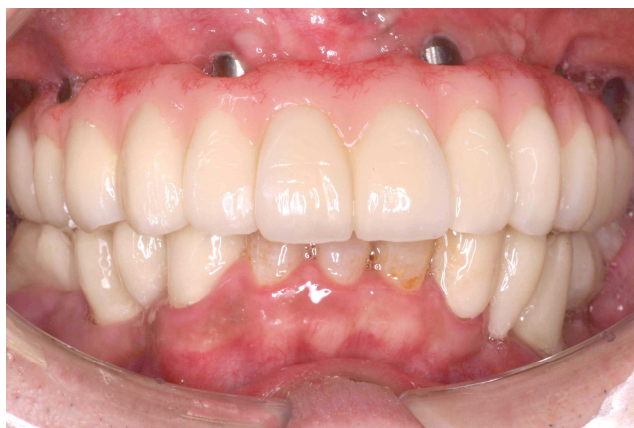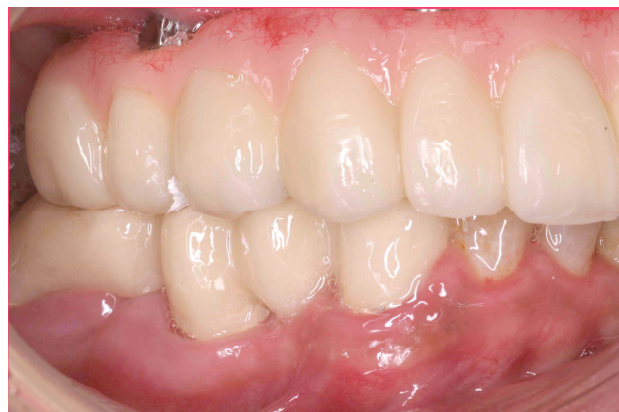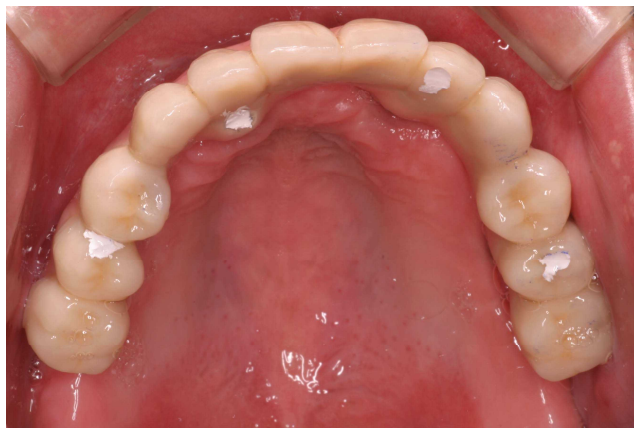う蝕(重度)

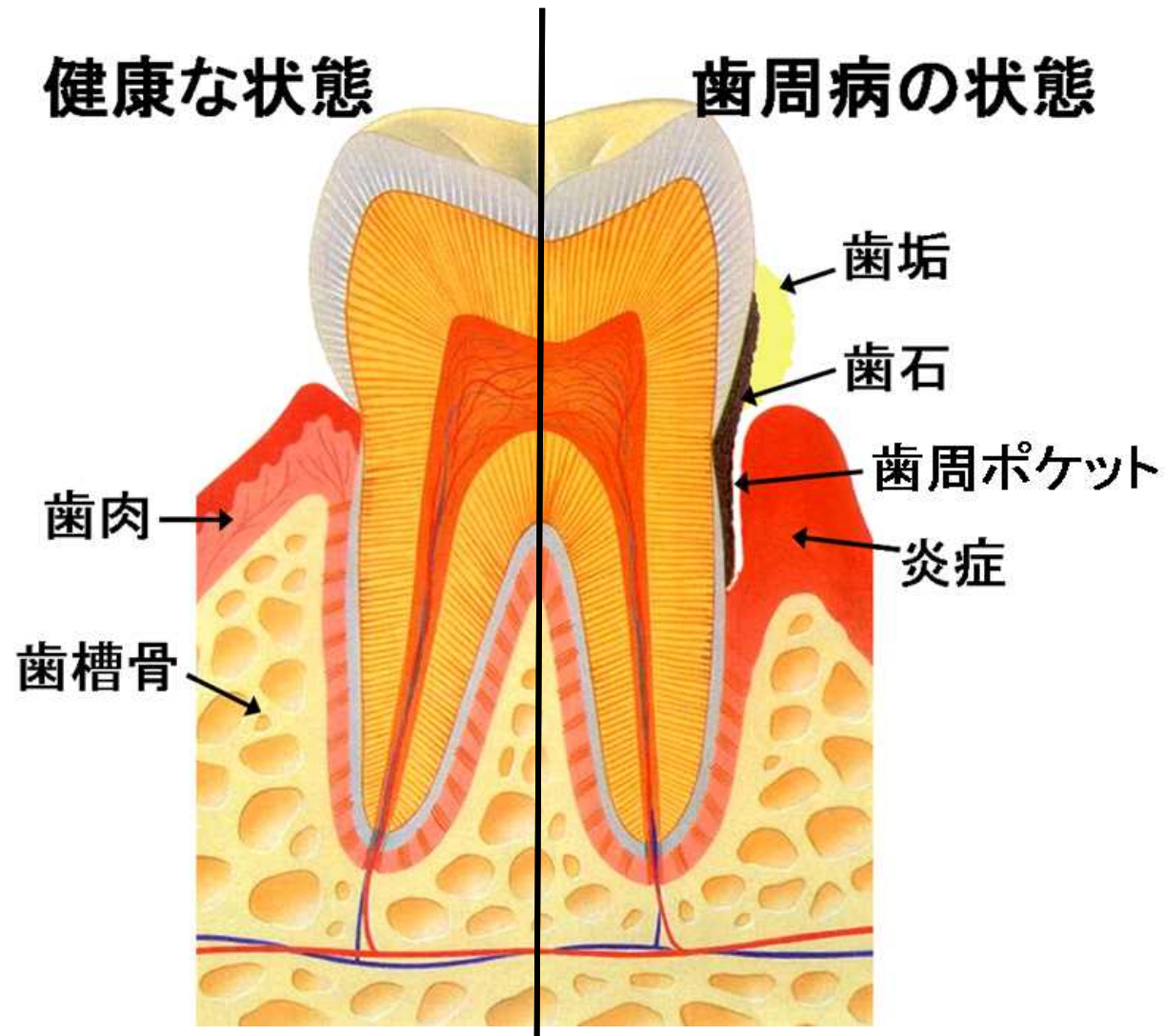








歯周病【歯肉炎・歯槽膿漏】



歯周病の病原菌



歯周病原菌

Prophyromonas gingivalis

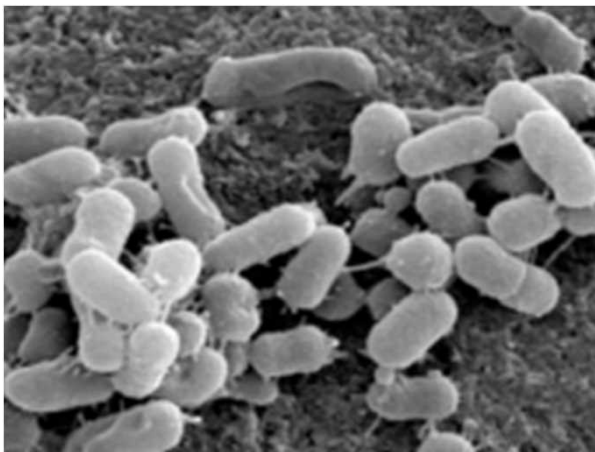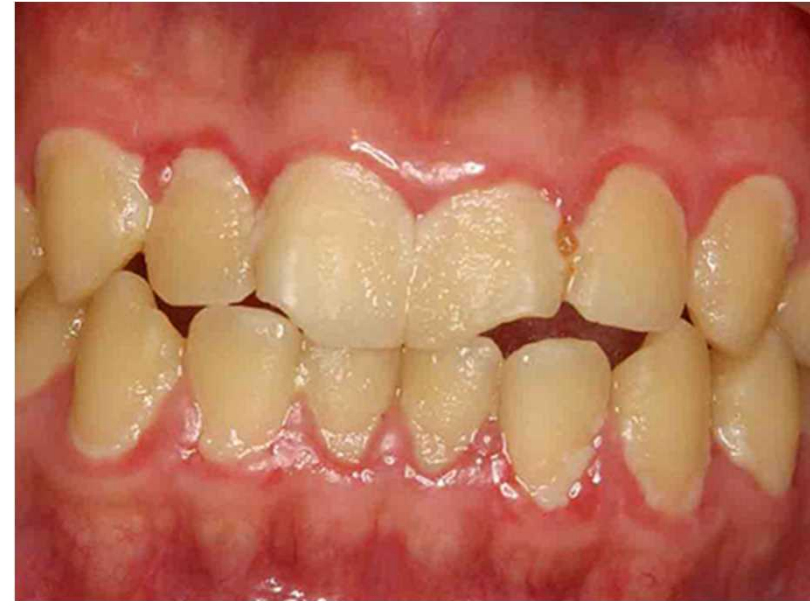Tannerella forsythensis

Treponema denticola

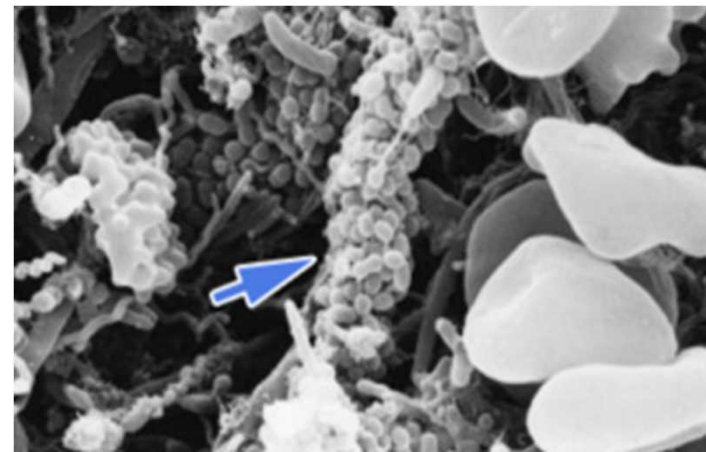
Prevotella intermedia

Fusobacterium nucleatum

A. actinomycetemcomitans



Prophyromonas gingivalis

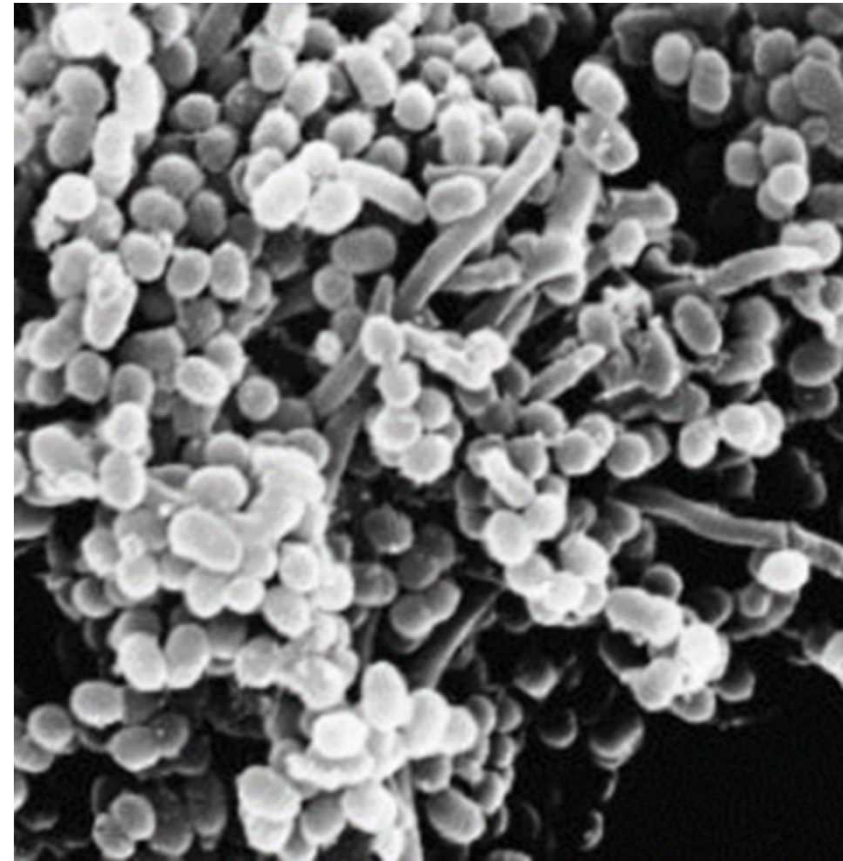


*T. Denticola*などのスピロヘータ

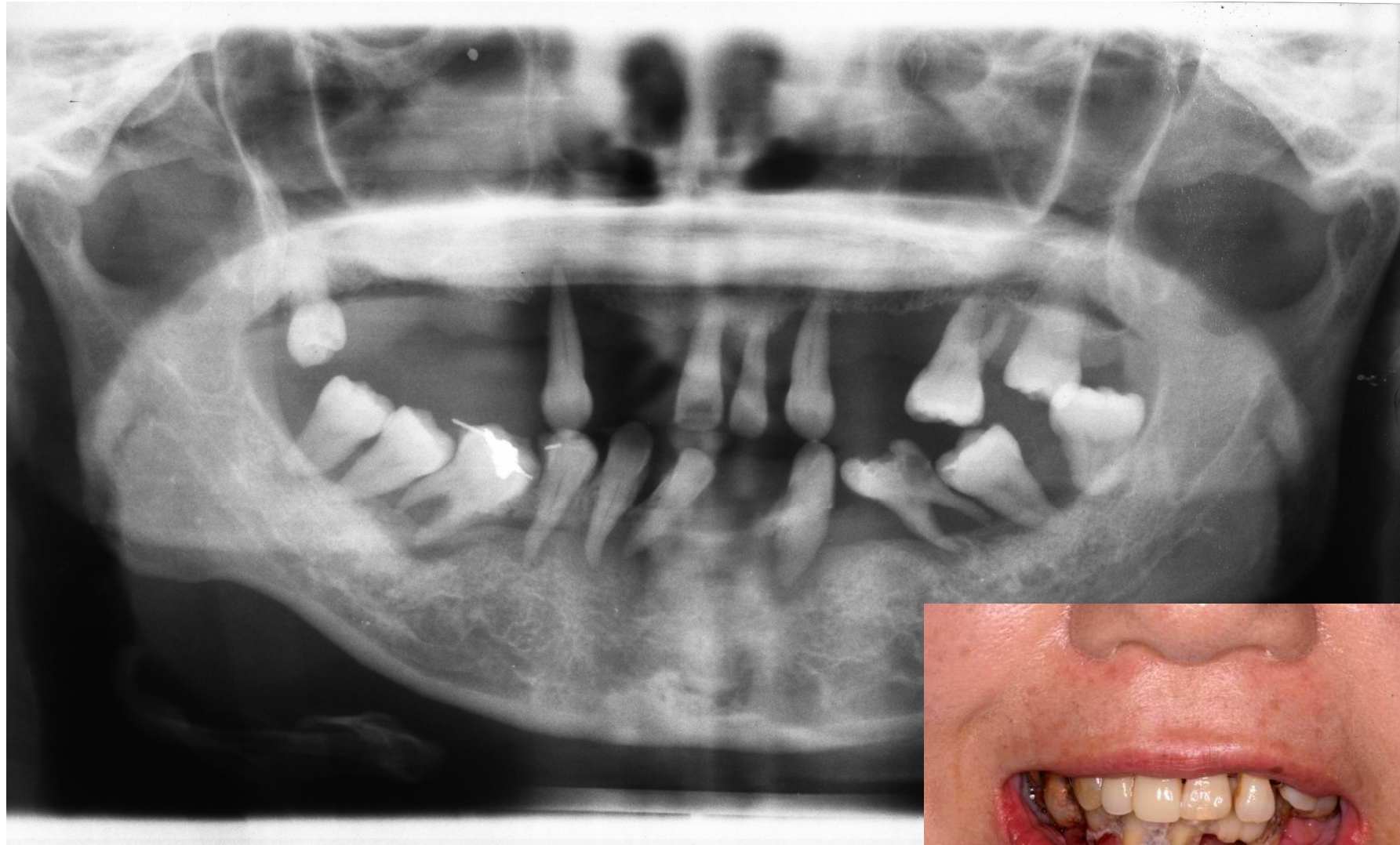歯周病の病原性

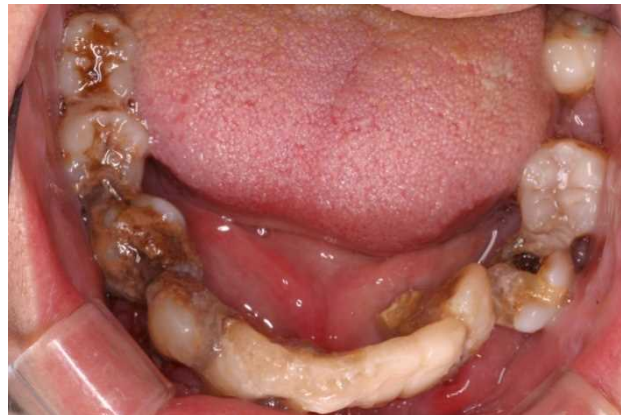
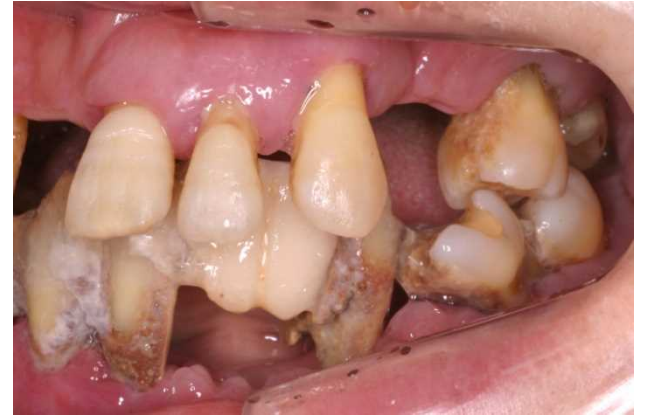
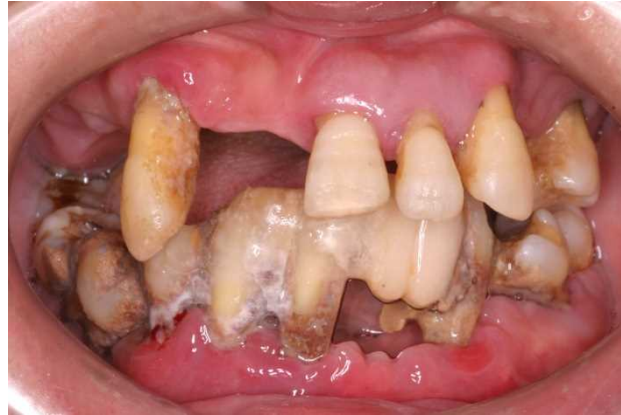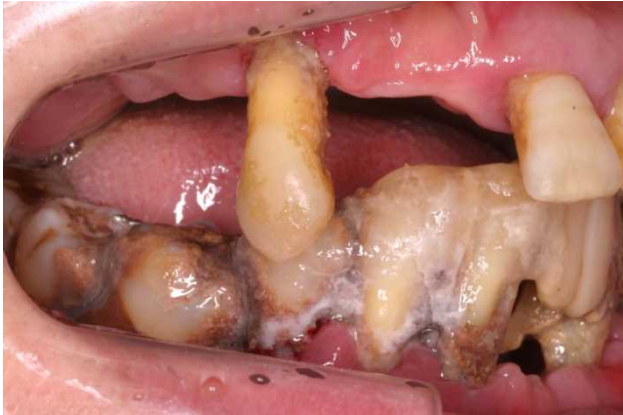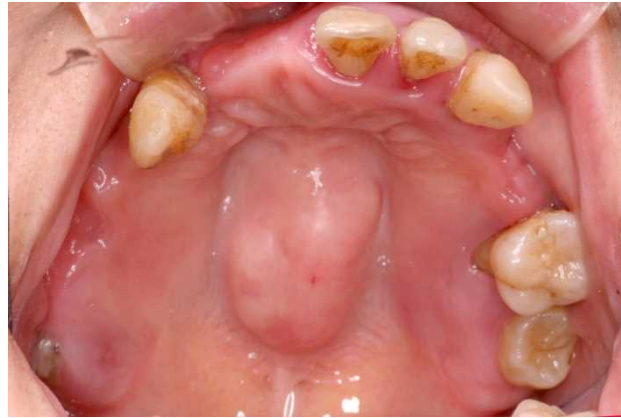細菌性肺炎・誤嚥性肺炎
細菌性心内膜炎
動脈硬化
脳出血
糖尿病
ベーチェット病
関節リウマチ
糸球体腎炎
皮膚炎、掌蹠膿疱症
潰瘍性大腸炎
早産

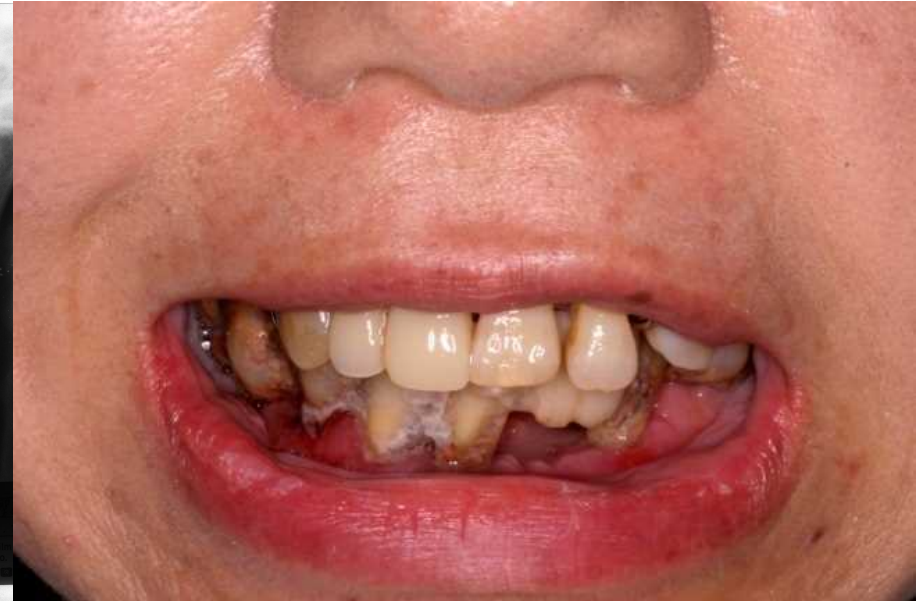
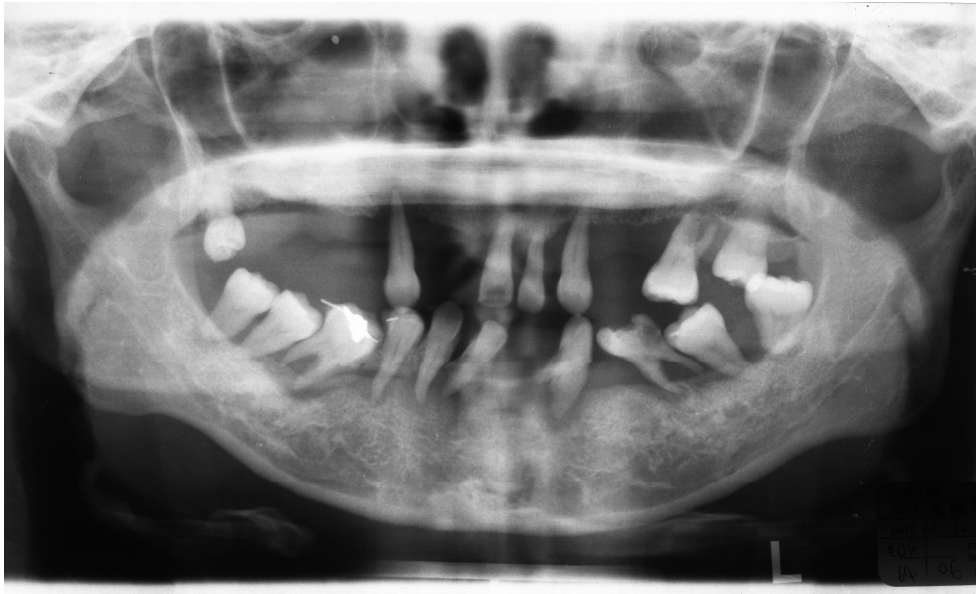
重度の歯周病(47歳女性)

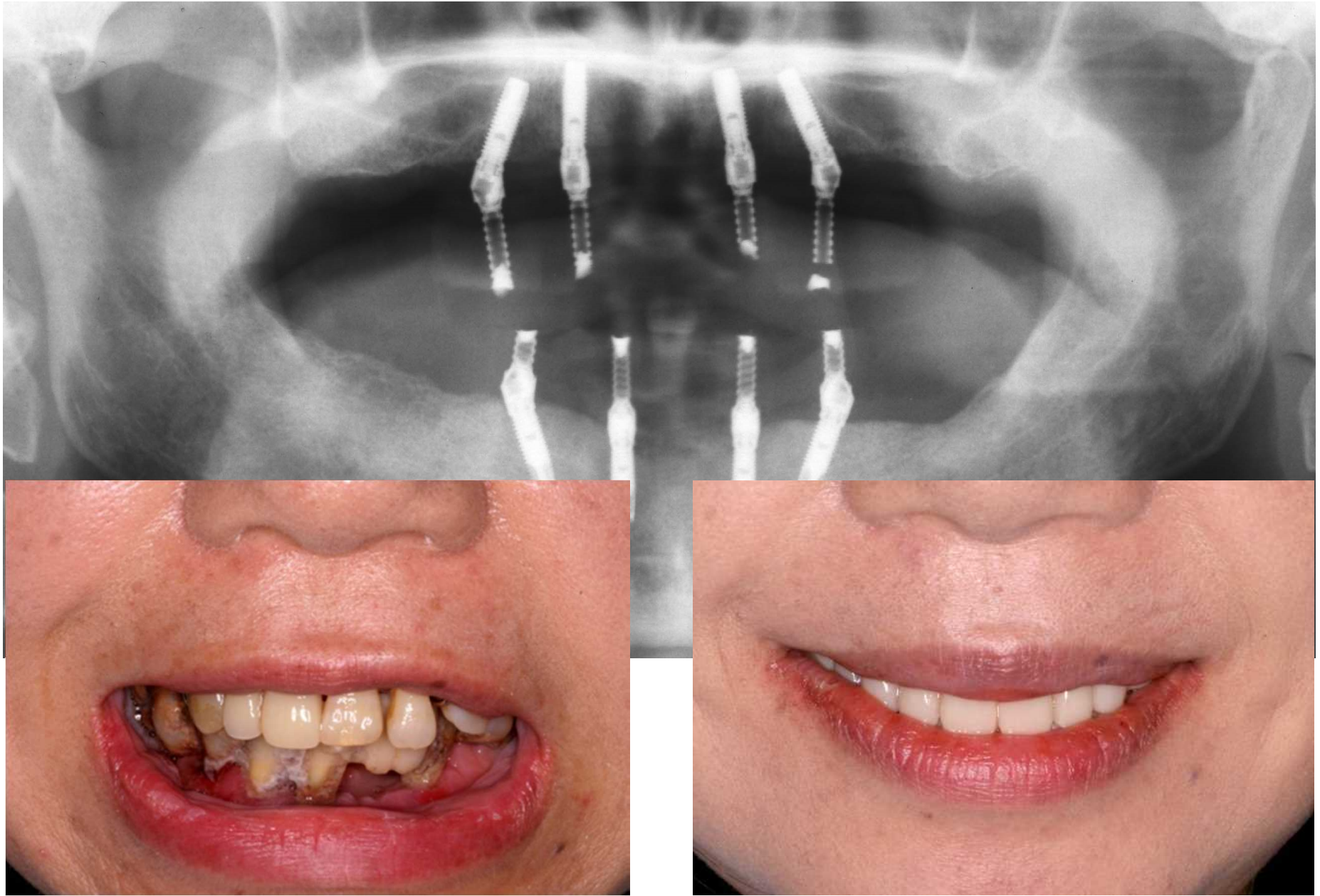


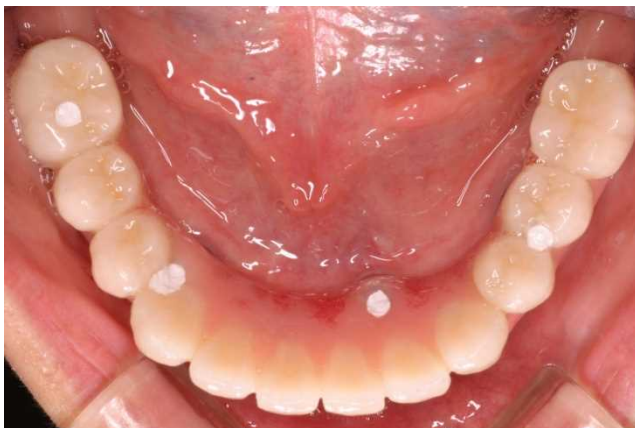
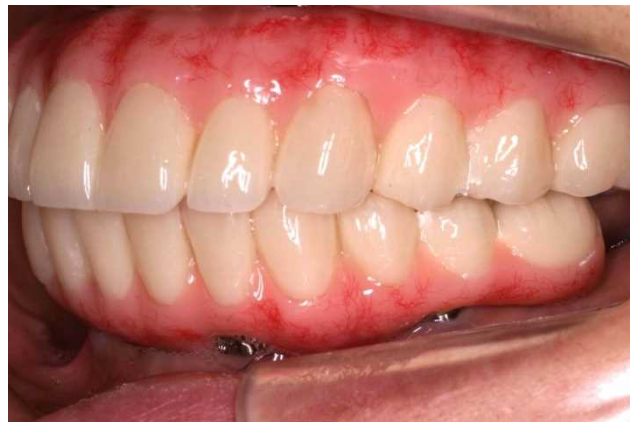
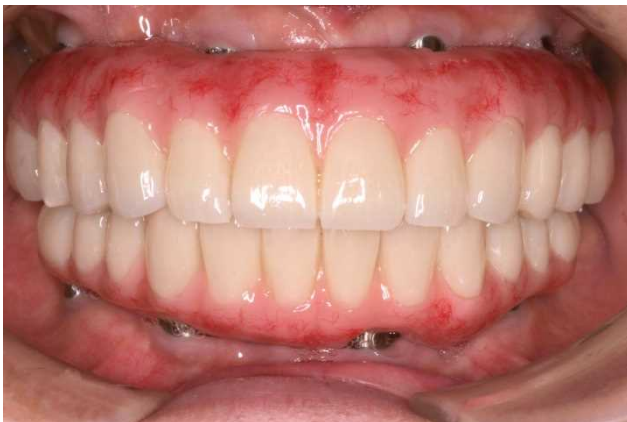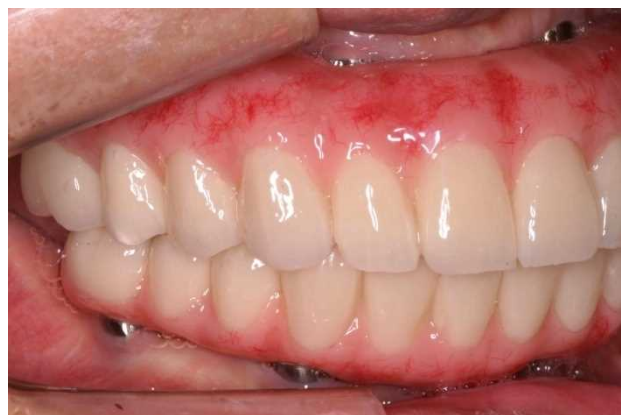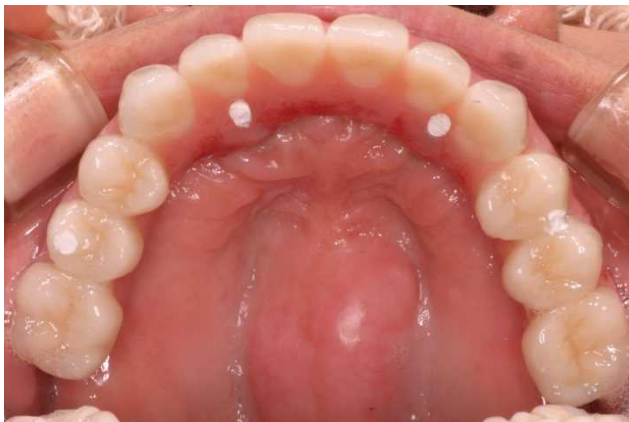重度の歯周病(47歳女性)



口臭が気になり人前で話ができない
柔らかい物しか食べられない
外食できない
人前で笑えない



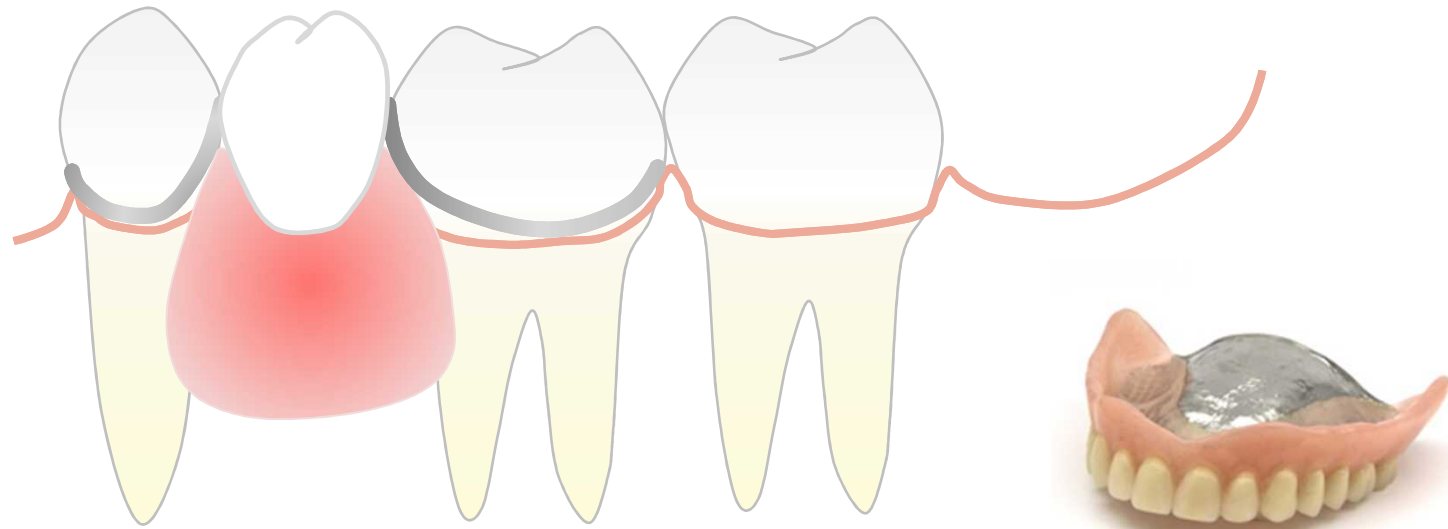

歯を喪失した後の再建手段



1. 義歯・入れ歯
2. ブリッジ
3. インプラント

義歯・入れ歯 【denture】



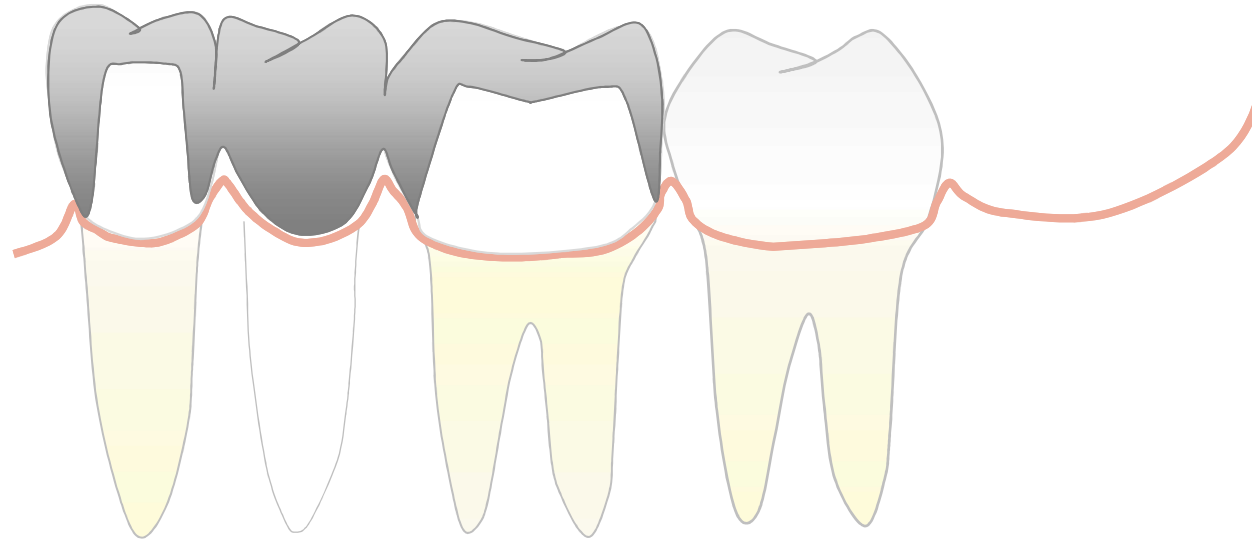
利点： 歯の切削は最小限
保険適応
修理・再製が容易

欠点： 違和感が強い
見た目が悪い
残存歯への負担大

5年間義歯を使用した患者さんは75%であった。

補綴装置失敗リスクファクターに関する文献的レビュー：矢谷 博文 日本補綴歯科学会雑誌、2007:51(2)206-220

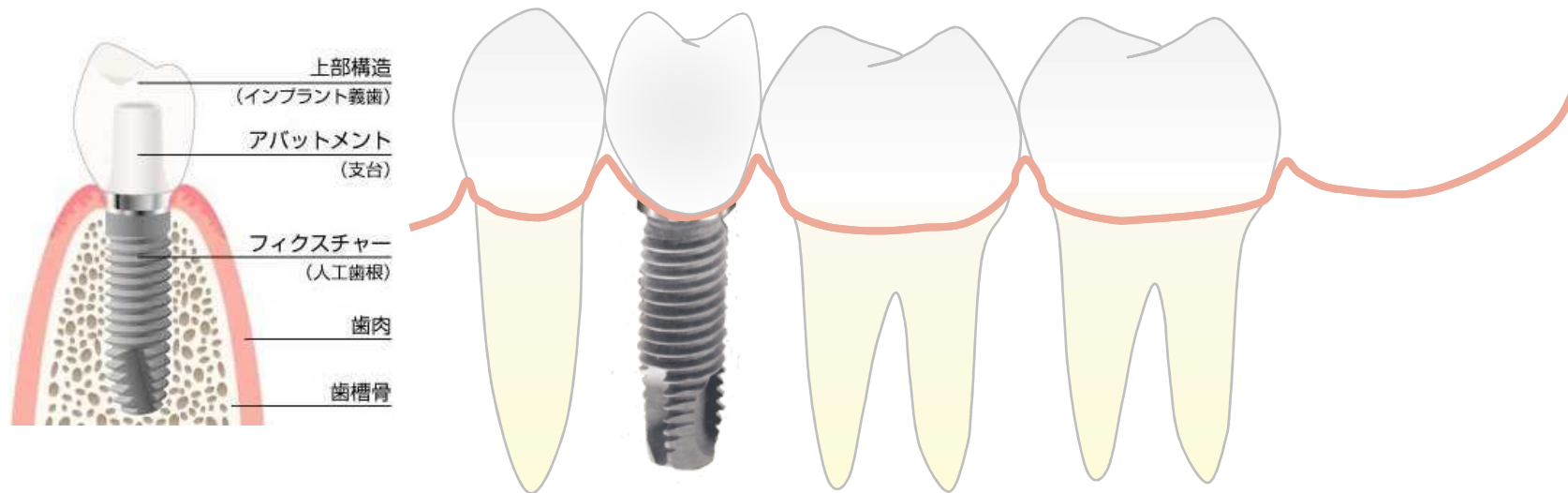
ブリッジ 【bridge:橋】



利点： 着脱が不要
違和感が少ない
保険適応（奥歯は銀
歯）
よく噛める

欠点： 歯の大部分を削る
歯周炎になりやすい
破損時の修理が困難

インプラント 【implant】



利点： 違和感が少ない
見た目が良い
よく噛める

欠点： 手術が必要
保険外診療
治療期間が長い

インプラント治療の流れ



1. 抜歯

↓6ヶ月間骨の再生を待つ

2. ブラッシング指導

3. CT撮影

4. インプラント診断(シミュレーション解析)

5. インプラント埋入手術

↓2~4ヶ月 骨とインプラントの正着を待つ期間

6. 印象採得(歯型取り)


7. セラミック冠装着

約
1
年

総額40~50万円(1本あたり)

大切な歯を失わないために

日々の適切なブラッシング



歯科医院の選び方



アメリカでは、『どこの歯医者に通っているの?』と聞くと、大抵『I have three dentists』などと答えが返ってくる。

つまり、口腔外科専門医、入れ歯専門医、歯周病専門医など、分野ごとの複数のかかりつけ専門医を持っているのです。

当院は口腔外科専門の診療を行っており、入れ歯や歯周病の治療は当院連携医をご紹介します。

JCHO東京高輪病院 市民公開講座
お口のおとろえーオーラルフレイルー

本日の講演内容

- | | |
|------------------|------|
| ①本当はこわい オーラルフレイル | 大橋 勝 |
| ②お口の健康を守るために！ | 早坂裕美 |
| ③動画で見る摂食嚥下障害 | 原田由香 |
| ④嚥下体操 | 矢場千明 |



ご清聴ありがとうございました。

