診断と治療の要(かなめ)!!病理検査

JCHO東京高輪病院　病理診断科
臨床検査技師（細胞検査士）　大木　直子

病理検査とは

フジテレビ 2016年1月～３月に放送された医療ドラマ

病理検査

目的

・病気の診断
・原因の究明

臓器
組織
細胞
標本作製

観察

報告



乳腺疾患で行われる病理検査の種類

- 細胞診　（3～4日）
  - ・穿刺吸引細胞診
  - ・乳頭分泌物細胞診
- 組織診
  - ・針生検（4～5日）
  - ・手術による切除検体（14日前後）
- 術中迅速診断（検体数平均10個：40～50分）

細胞診

穿刺吸引細胞診

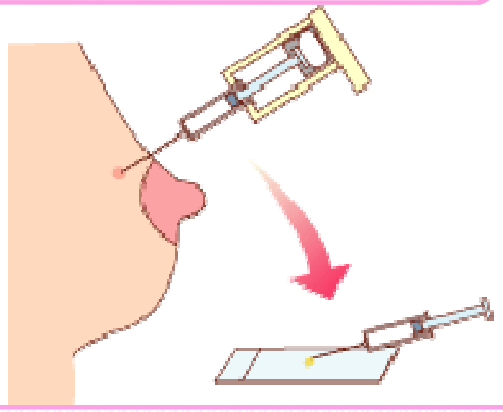

- 針が細いので負担が少ない
- 診断が難しいことがある

乳頭分泌物細胞診

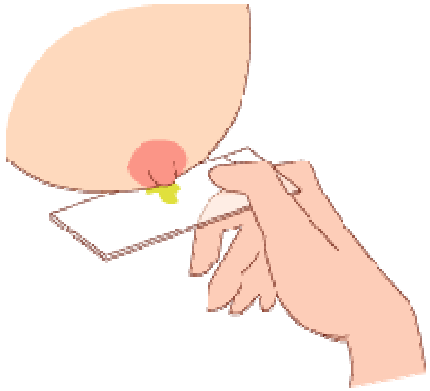

- 乳頭からの分泌物を
  プレパラートに塗りつける

細胞診

標本作製

プレパラートへ塗抹

⇩（一晩固定）

パパニコロウ染色

鏡検（顕微鏡で観察）

細胞検査士

⇩

病理医（細胞診専門医）



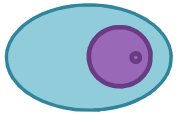

良性細胞

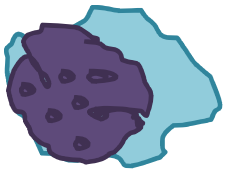

悪性細胞

細胞診　結果

判定区分

検体不適正

・細胞が少なすぎる
・細胞が採れていない
・標本がうまく作製できてない

→ 再検査

検体適正

・正常あるいは良性（Class Ⅰ，Ⅱ）
・鑑別困難（ClassⅢ）
・悪性の疑い（ClassⅢb,Ⅳ）

→ 針生検

・悪性（ClassⅤ）

→ 癌と確定

ベッドサイド細胞診

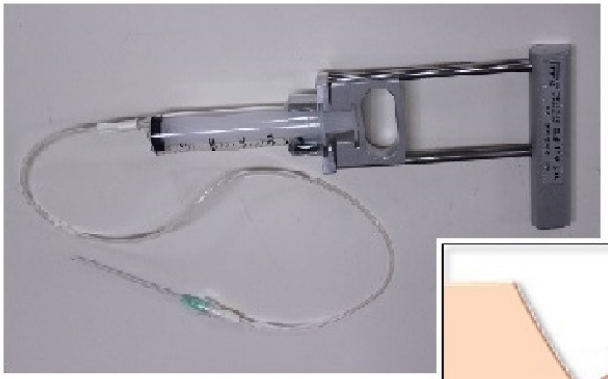

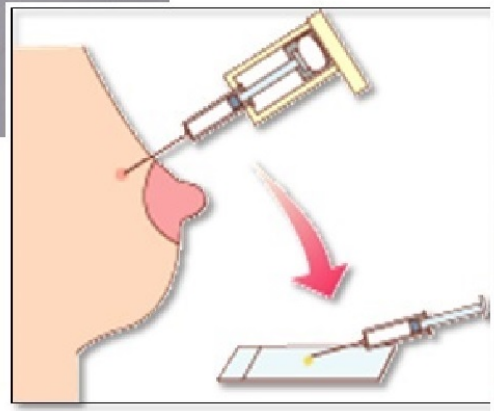

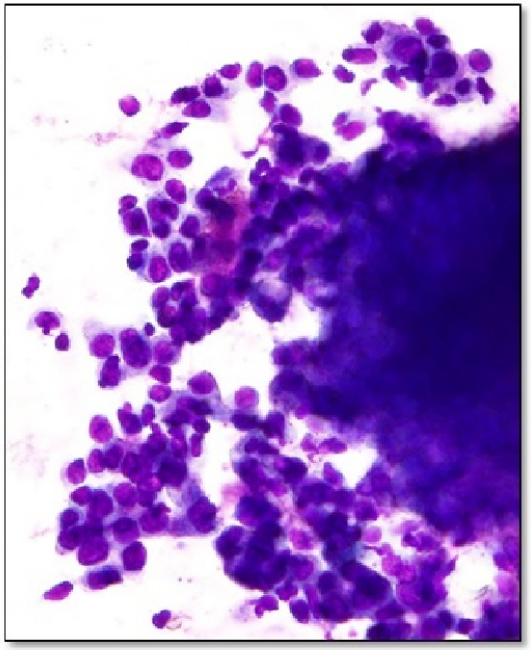

検体不適正　細胞像

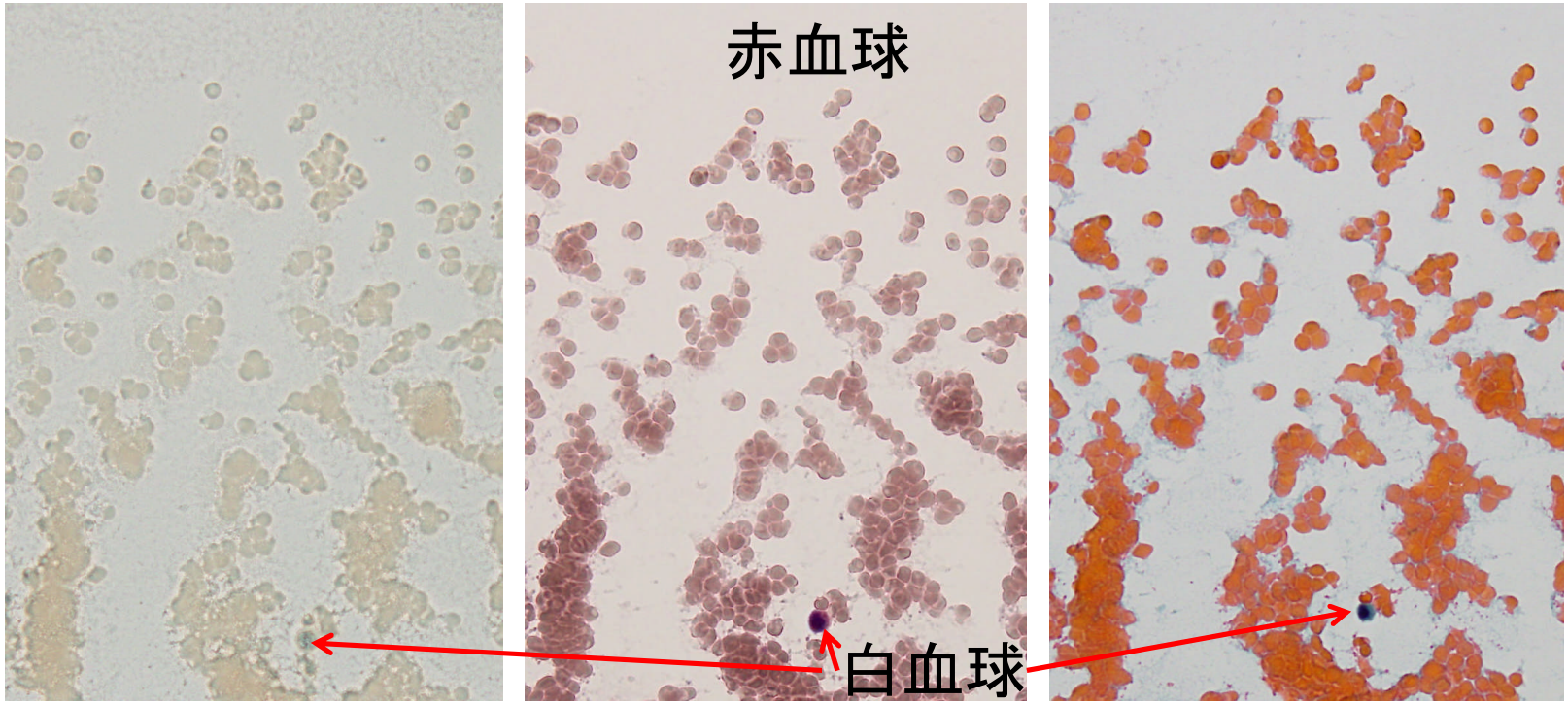

未染色

ディフクイック
染色

パパニコロウ
染色

検体適正　細胞像

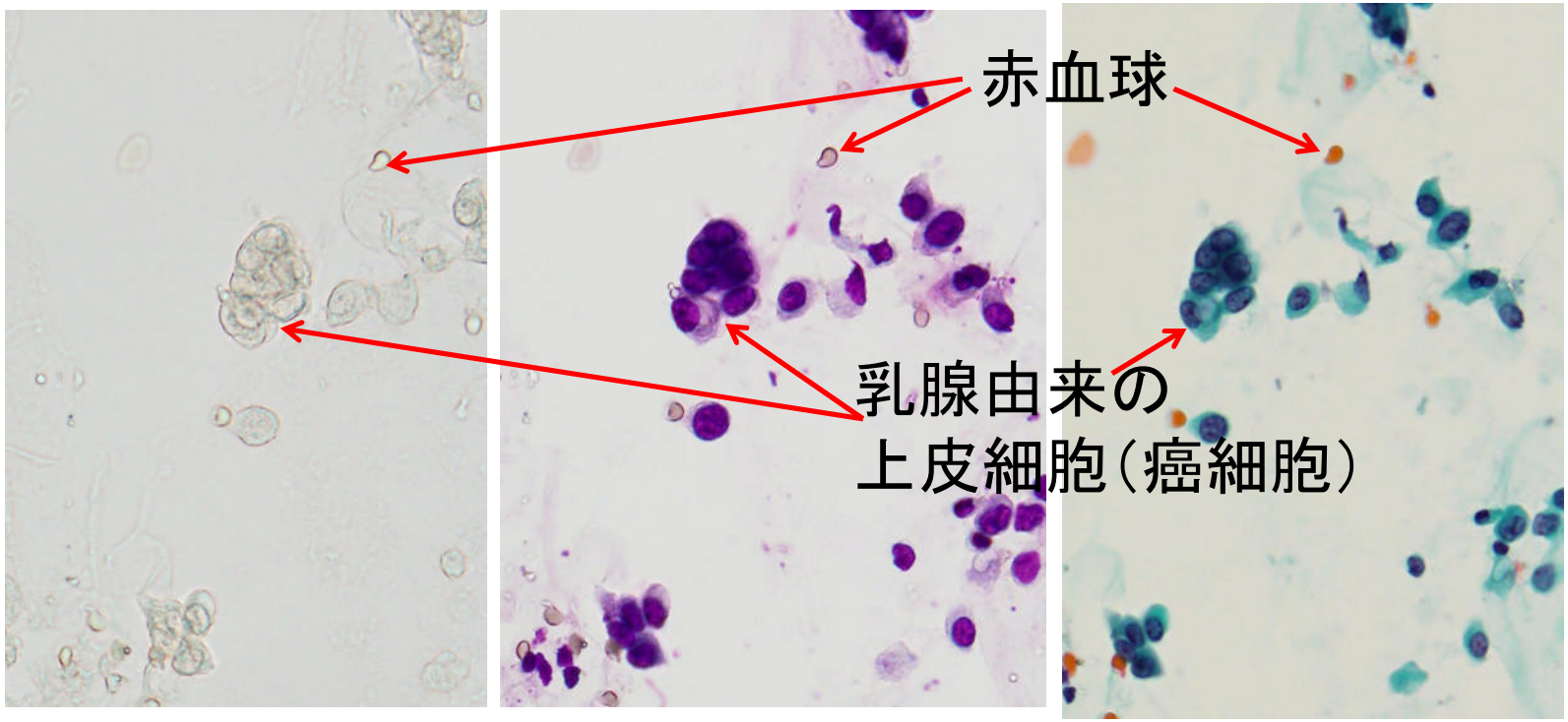

未染色

ディフクイック
染色

パパニコロウ
染色

パパニコロウ染色　細胞像

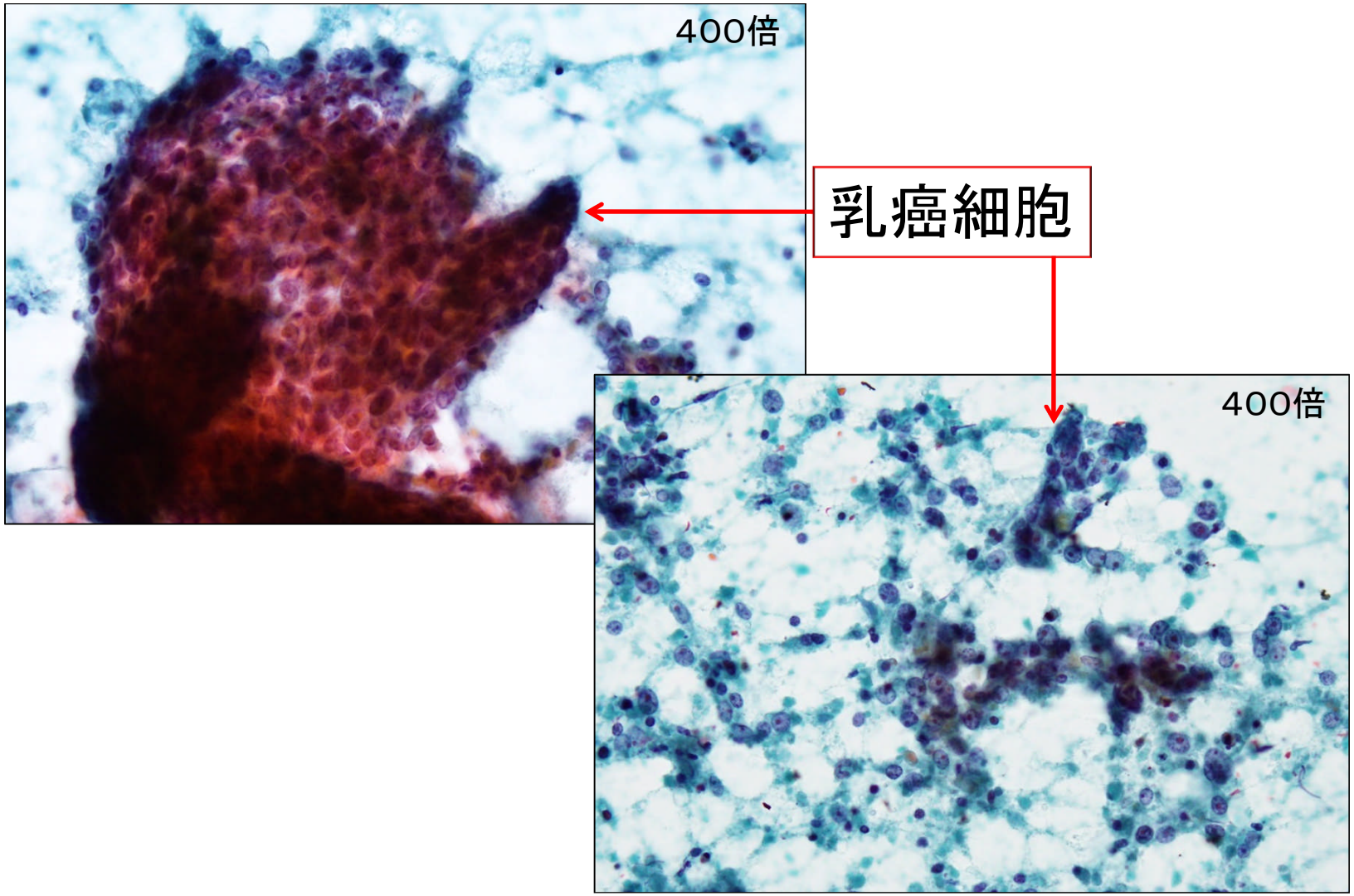

針生検

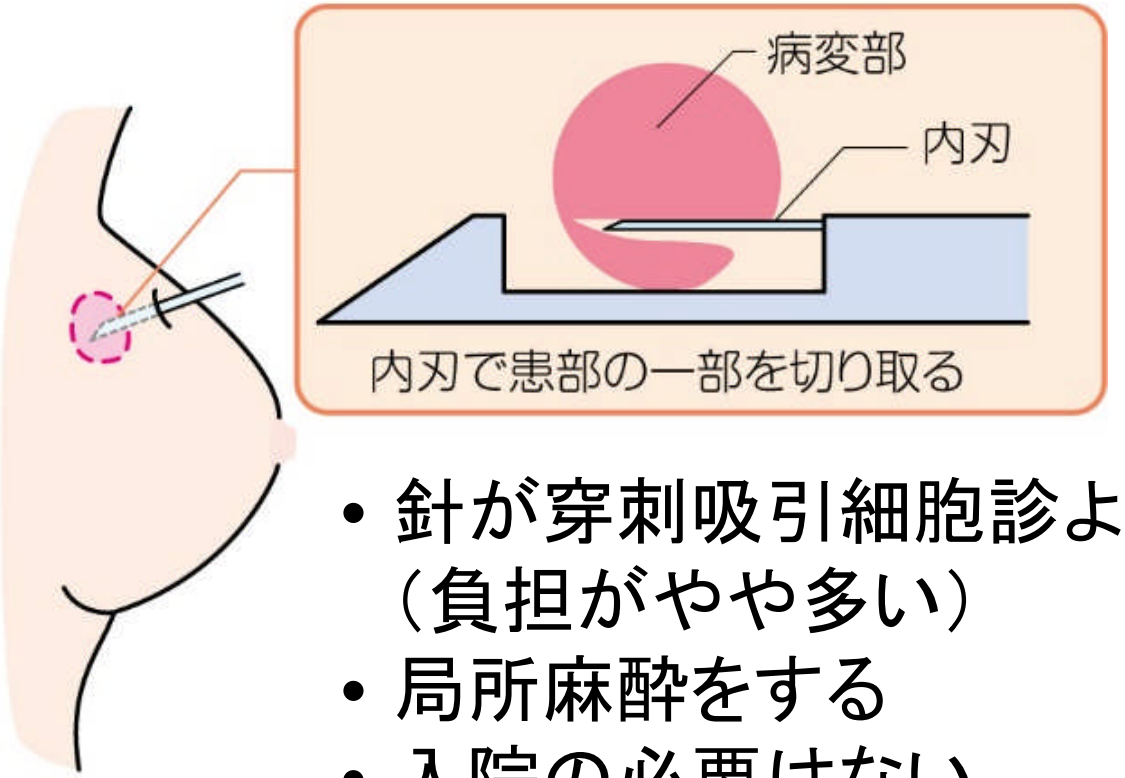

- 針が穿刺吸引細胞診よりやや太い（負担がやや多い）
- 局所麻酔をする
- 入院の必要はない
- 穿刺吸引細胞診に比べ、より正確な診断が可能

針生検穿刺器具


MONOPTY 22mm
READY
SAILOR FairLine
切り取られた組織
乾燥させずに
ホルマリンに浸ける

針生検　HE染色　組織像

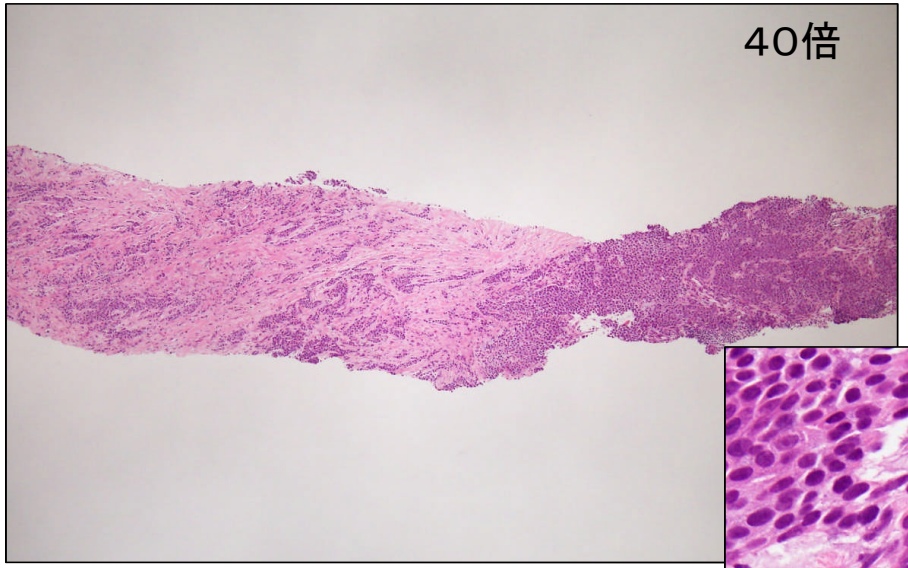

乳癌細胞

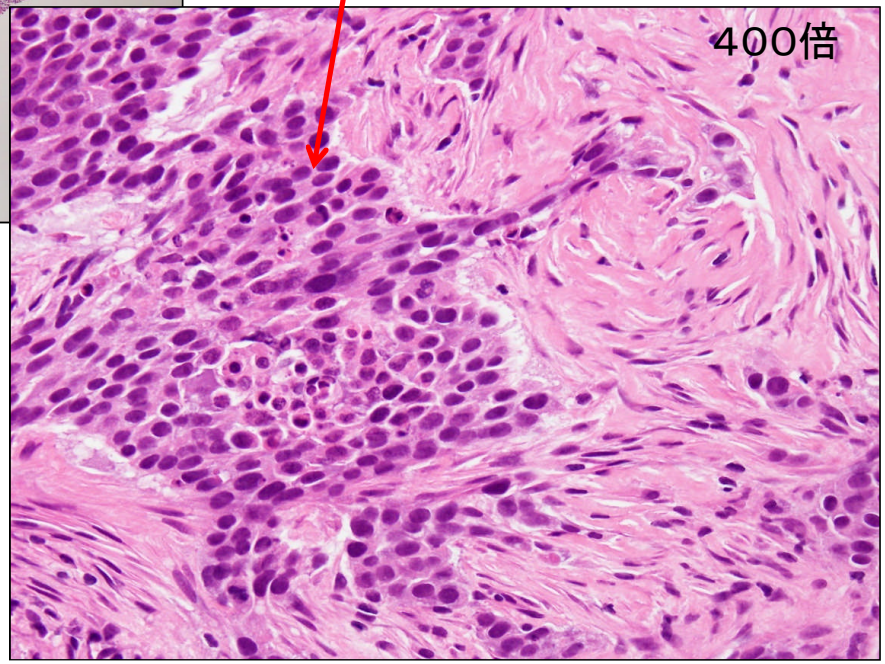

<u>H:ヘマトキシリン（紫）</u>
細胞の核を染める

<u>E:エオジン（ピンク）</u>
細胞の細胞質を染める

乳癌手術

乳房切除術(全摘)

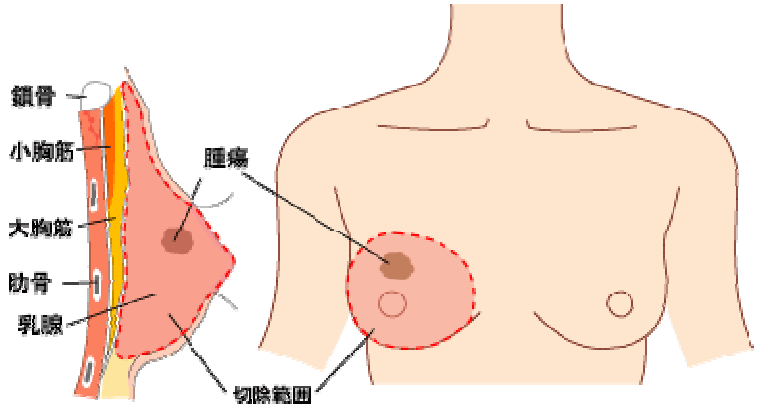

乳房温存術(部分切除)

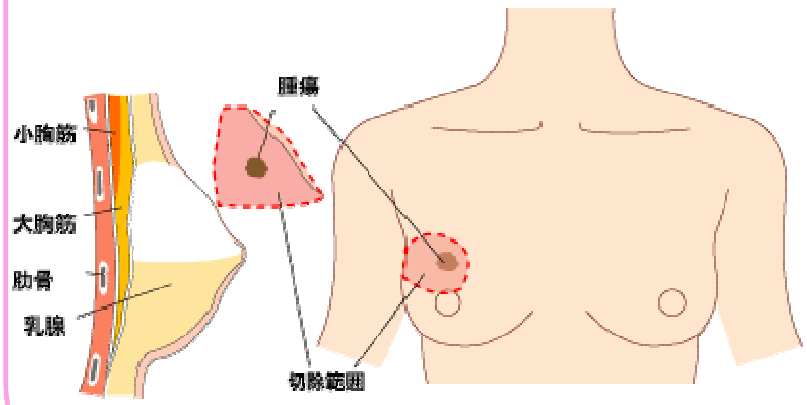

センチネルリンパ節生検

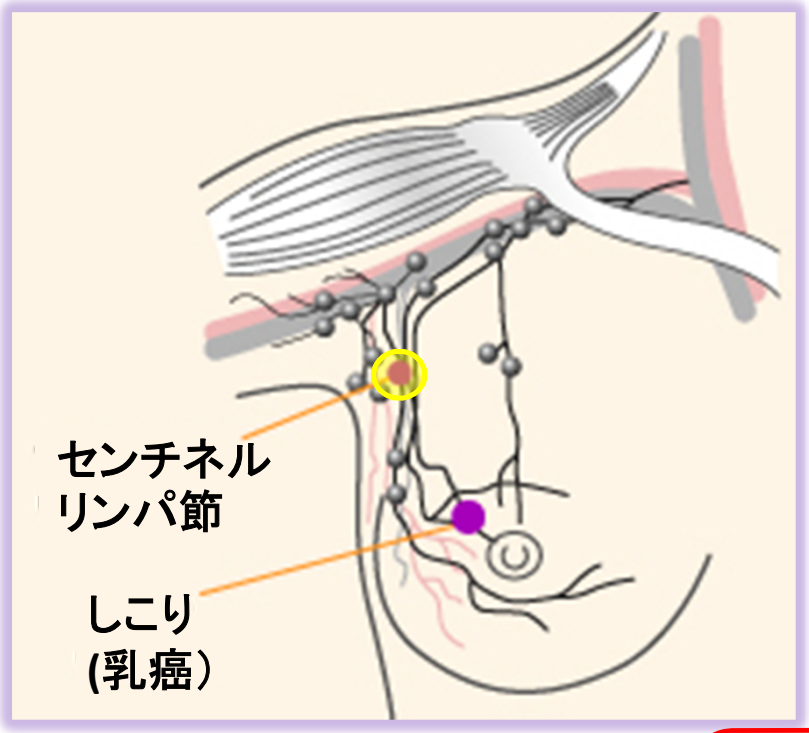

腋窩リンパ節郭清

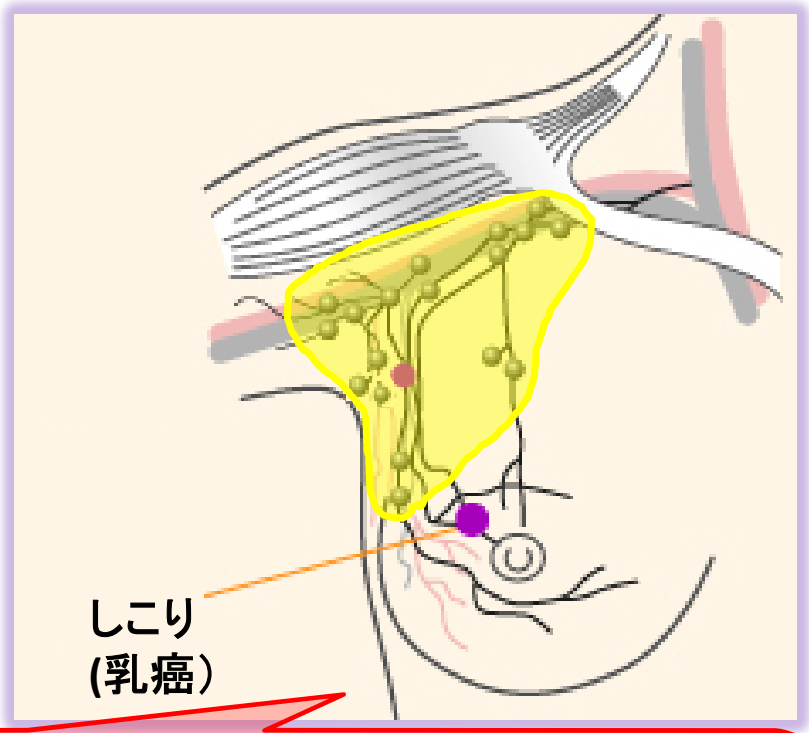

リンパ液貯留、上肢のむくみ、
運動制限、知覚異常、
神経障害・疼痛などの合併症

センチネルリンパ節生検の理論

センチネルリンパ節とは？
センチネル＝見張り番

癌細胞が最初に流れ着くリンパ節。
そこに癌細胞の転移がなければ、
それより先のリンパ節に転移はなく、腋窩リンパ節郭清を省略できる。

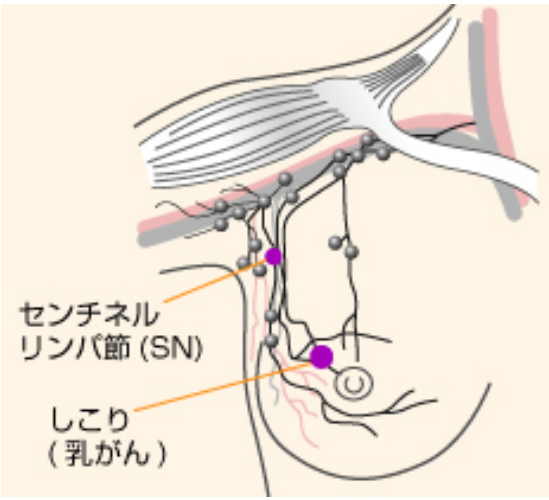

手術中に判定する必要がある！

術中迅速診断

センチネルリンパ節への転移の判定

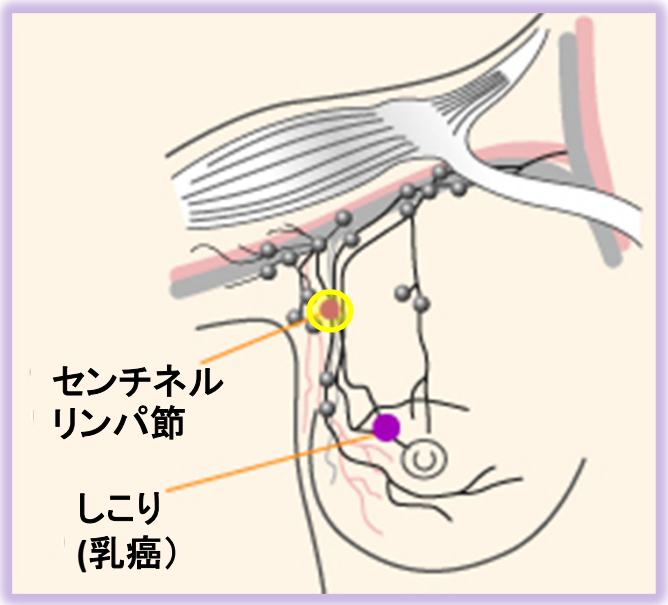

切除断端の判定

（　部分に癌がないか判定する）

手術中に病理医が診断し、手術担当医へ報告する

術中迅速診断



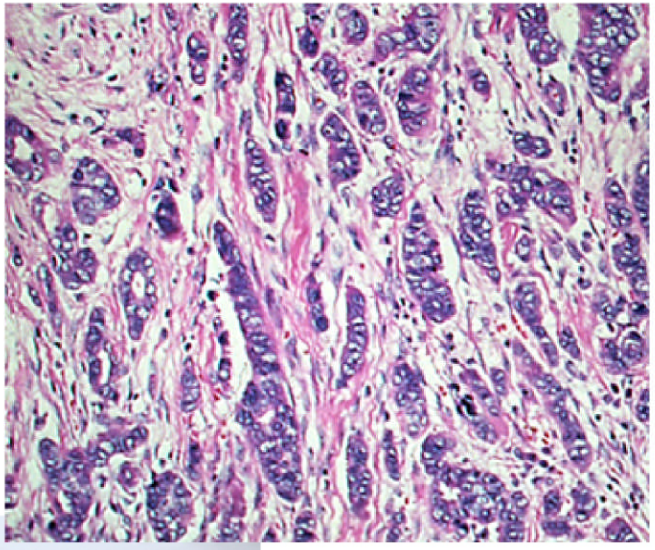



術中迅速診断

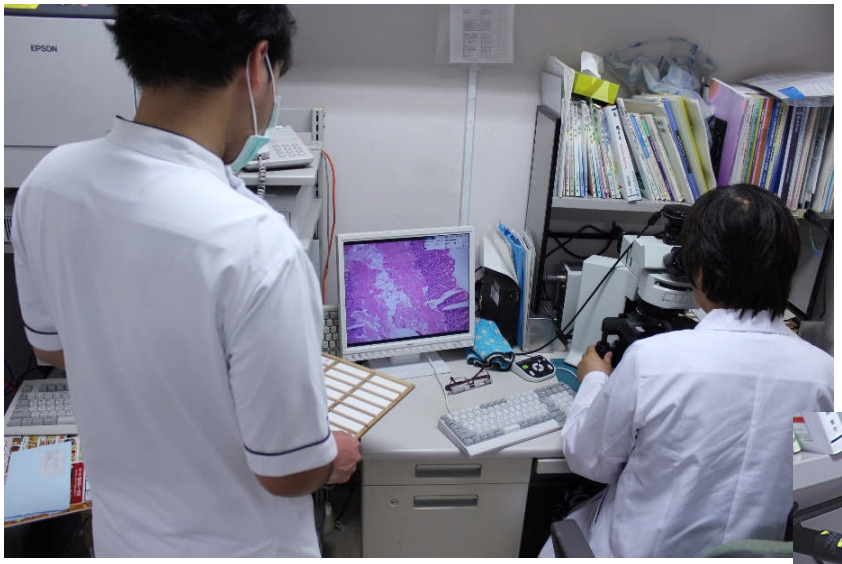

- 出来上がった標本を病理医がすぐに診断
- 手術室担当医へ結果報告



乳房部分切除

- 術中迅速診断において
  断端に癌細胞は認めず
- 術後病理診断においても
  癌は取りきられていた

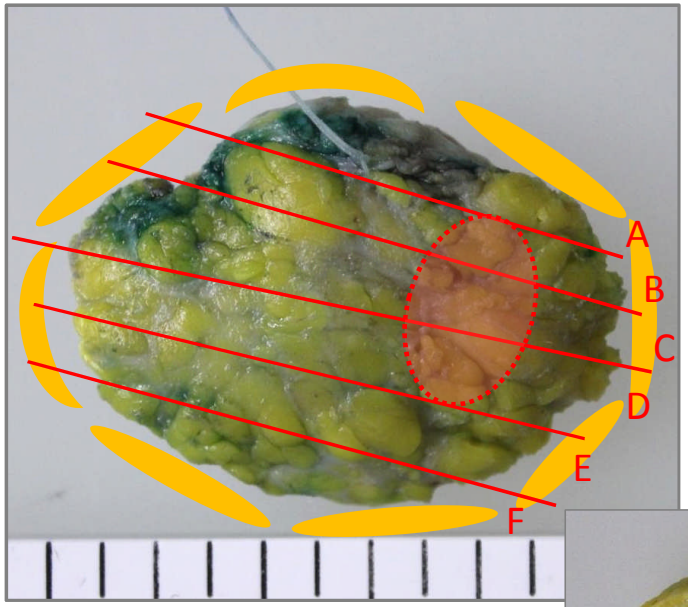

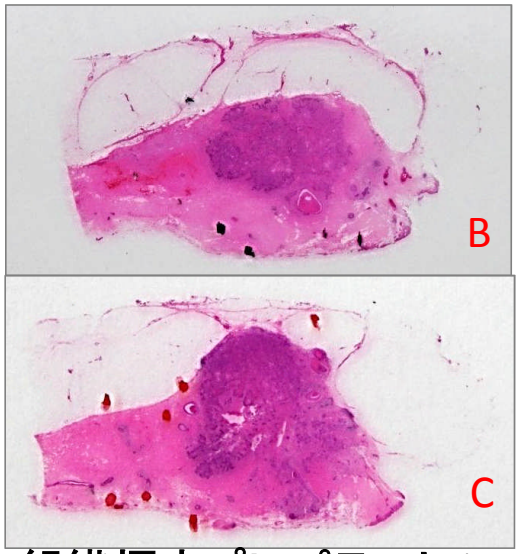

組織標本プレパラート↑



病理診断結果

- 腫瘍の組織型
- 病変の広がり
- 脈管侵襲
- サブタイプ分類
- 病期（ステージ）

さいごに

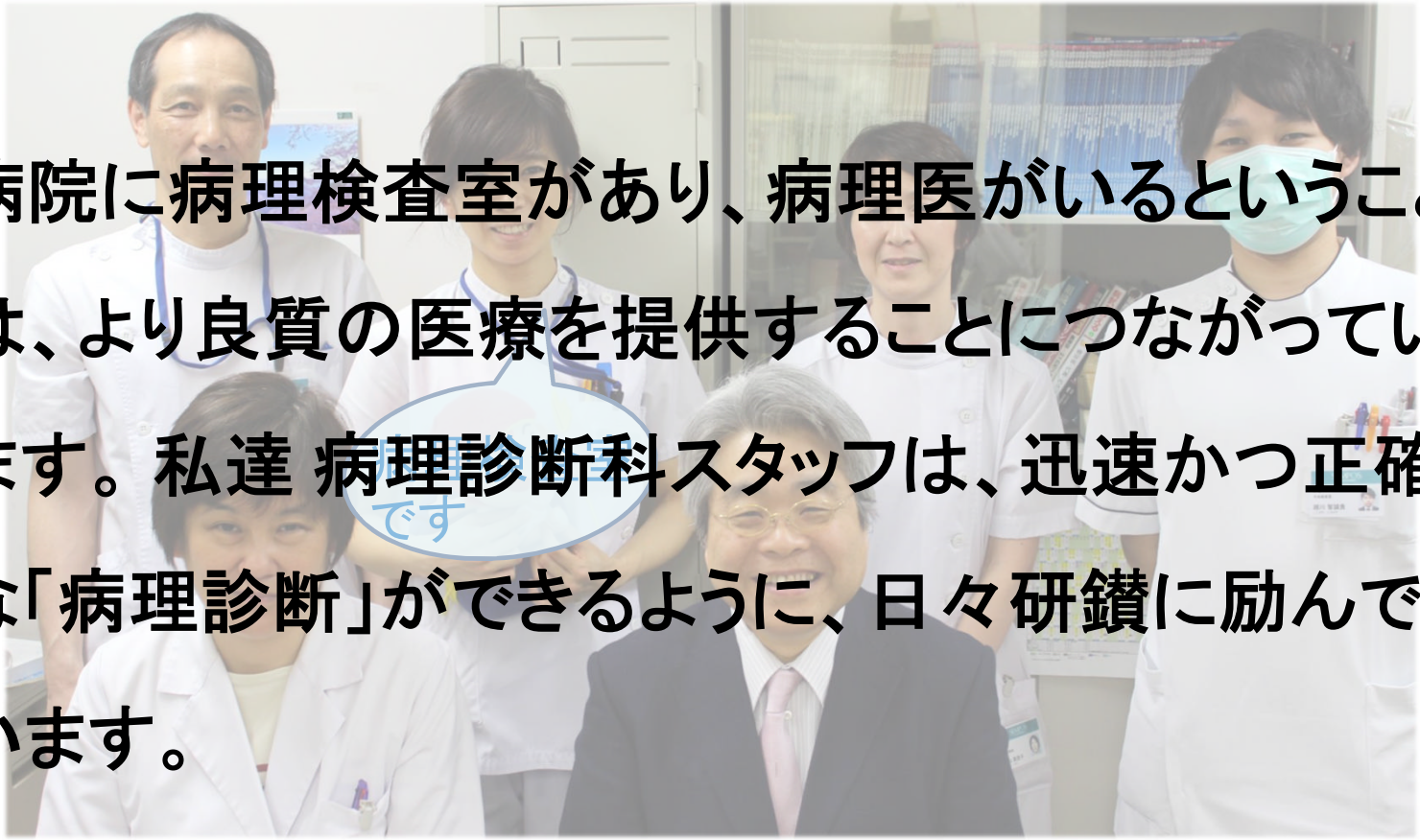

病院に病理検査室があり、病理医がいるということは、より良質の医療を提供することにつながっています。私達 病理診断科スタッフは、迅速かつ正確な「病理診断」ができるように、日々研鑽に励んでいます。