



# 肝胆膵のがん治療

JCHO東京高輪病院 外科  
池田真美




川島なお美さん  
肝内**胆管**がん



坂東三津五郎さん  
**膵**がん



尾崎紀世彦さん  
**肝**細胞がん



臓器によってがんの性質は異なります。  
個人個人で病状は異なります。  
いまだにベストの治療がわかっていない場合も多いです。

抗がん剤や手術の合併症によって、命を短くする  
という、一部の方にあてはまる事実もあり、  
医療者も判断に迷う場合もあります。

ベストの治療法を選択するには、正しい知識と情報  
を得てください。迷った場合はかかりつけ医やセ  
カンドオピニオンなどにご相談ください。

# がん治療の三本柱

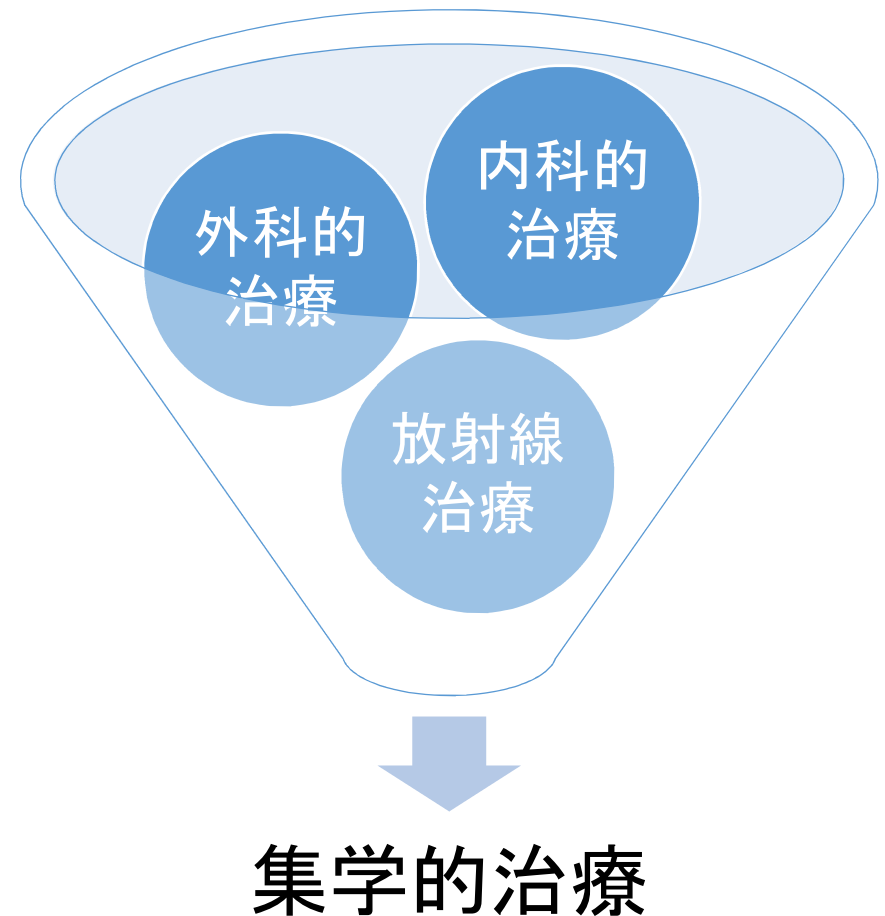
内科的治療(内視鏡、ラジオ波、抗がん剤など)

外科的治療(手術)

放射線的治療(照射、IVRなど)

集学的治療:3つの組合せ

**肝胆膵癌においては、  
放射線・抗がん剤での  
根治はありません。**





# 本日の内容

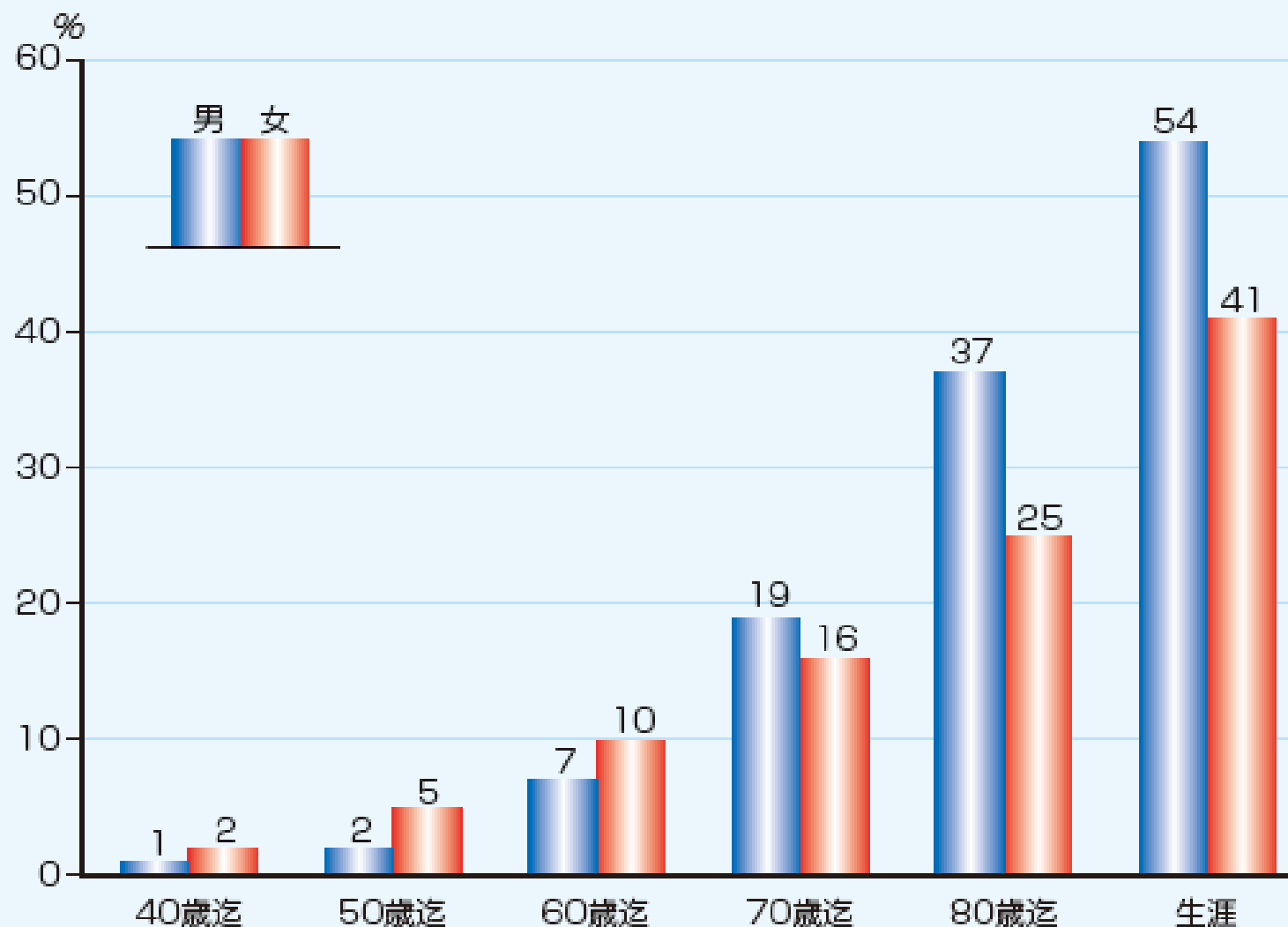
- がんの基礎知識
- 肝胆膵の癌について
- 手術の基礎知識
- 患者さんの手術例



- ①典型的肝内胆管がん  
(左肝切除・肝外胆管切除)
- ②境界悪性の膵臓腫瘍  
(膵頭十二指腸切除)
- ③緊急手術を行った特殊な肝臓がん(肝部分切除・大腸合併切除)

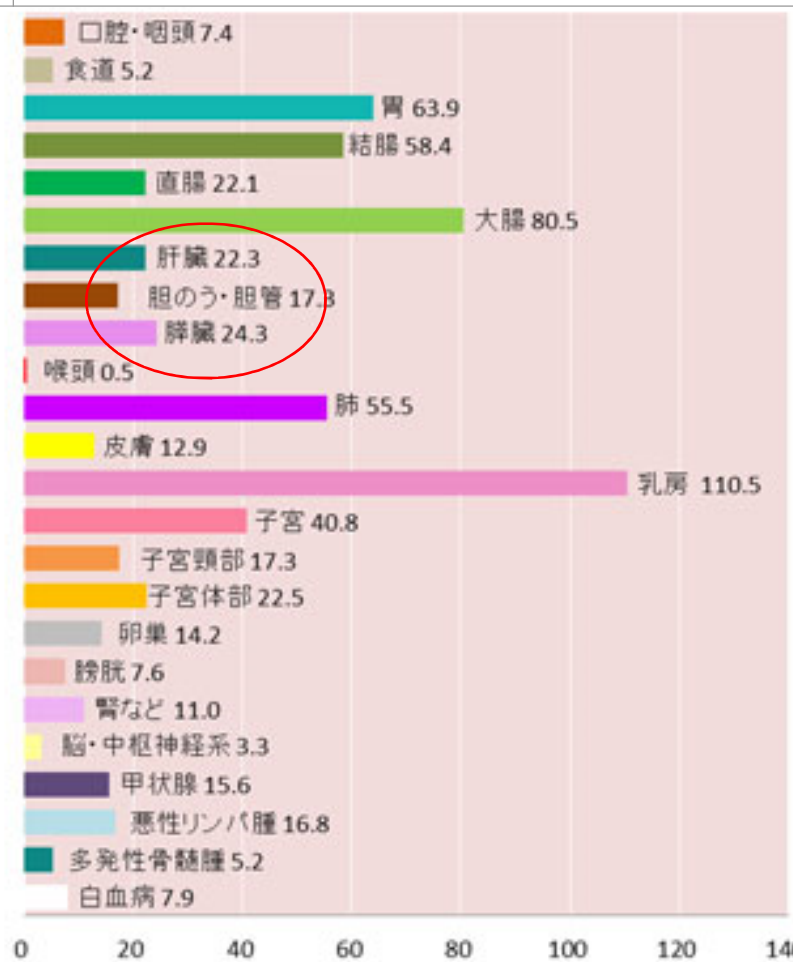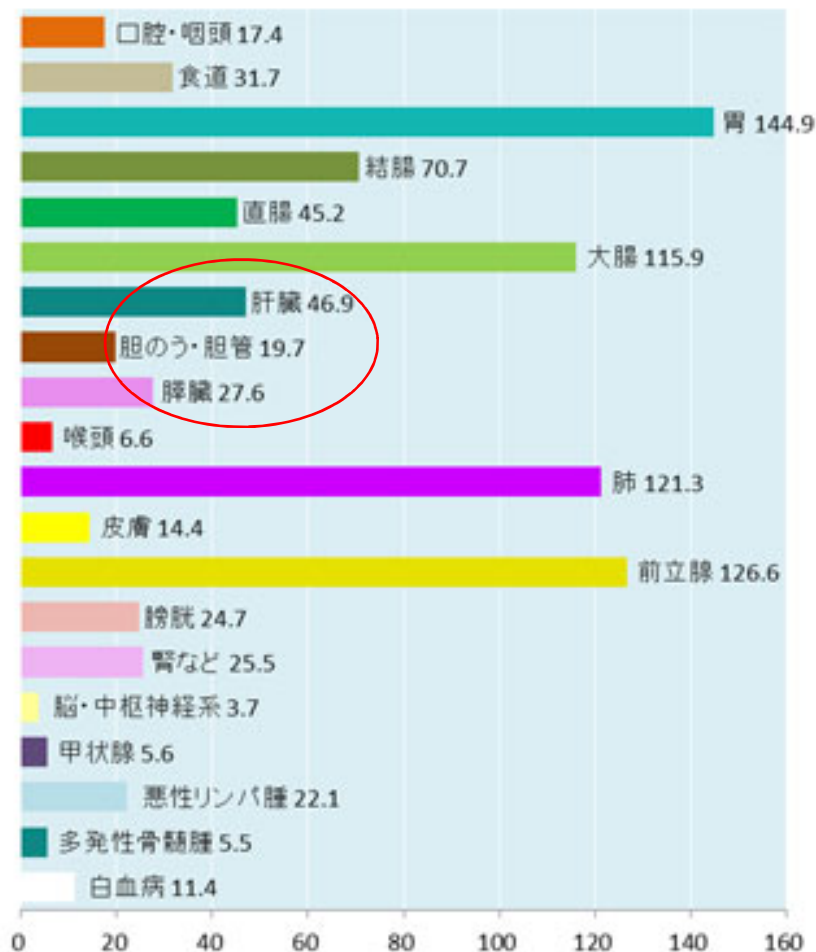## 2人に1人は一生のうち何らかのがんに罹患

年齢階級別がん罹患率（平成17年）に基づいて、当該年齢までにがん罹患する確率



	1位	2位	3位	4位	5位	死亡数
男性	肺	胃	大腸	肝臓	膵臓	結腸4位、直腸8位
女性	大腸	肺	胃	膵臓	乳房	結腸3位、直腸9位
男女計	肺	胃	大腸	膵臓	肝臓	結腸3位、直腸7位

# がん統計



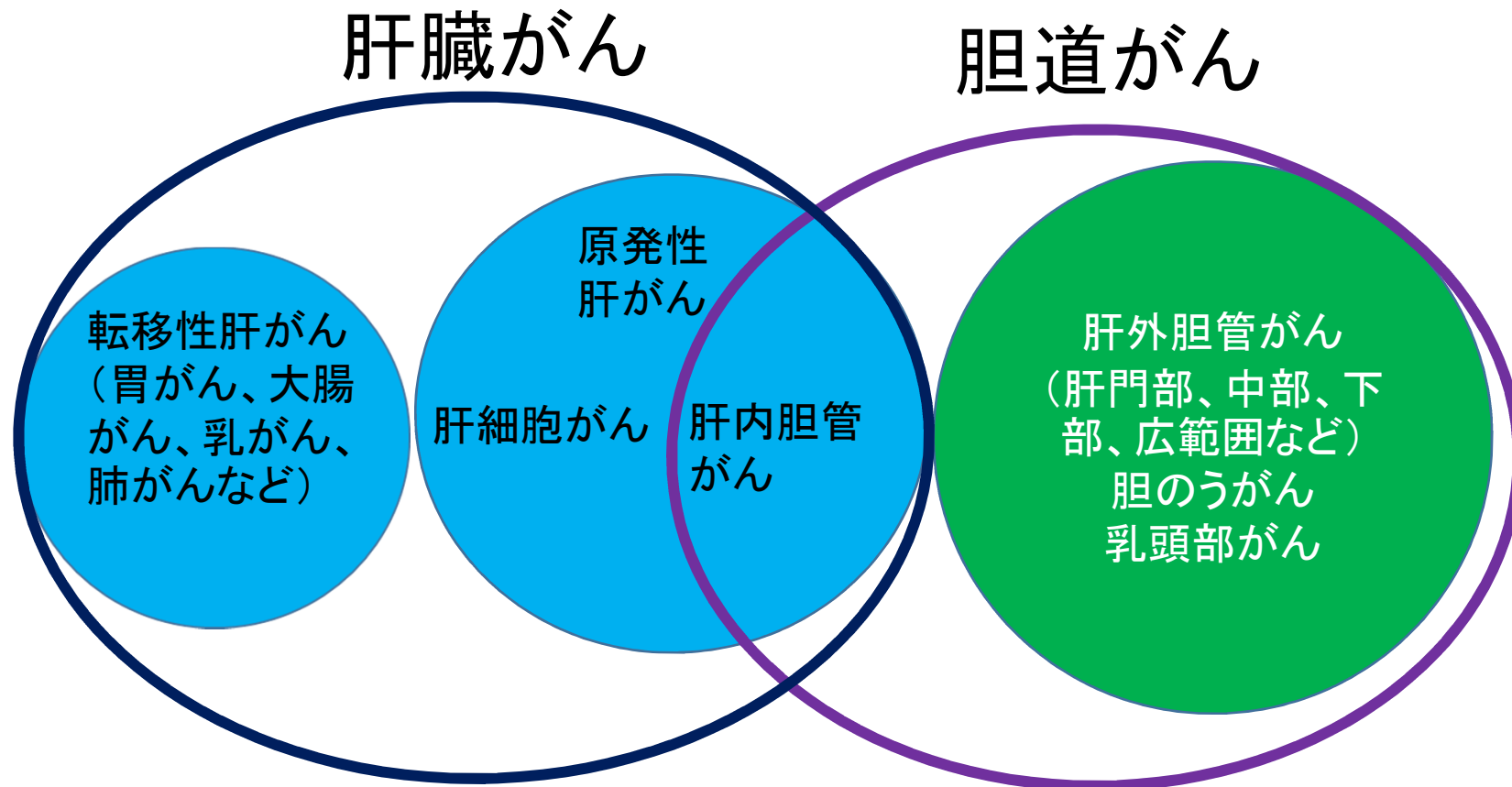
# 部位別近年の動向

死亡	男性	増加	膵臓
		減少	食道、胃、直腸、肝臓、胆のう・胆管、肺、前立腺、甲状腺、白血病
		横ばい	結腸、大腸(結腸および直腸)、悪性リンパ腫
	女性	増加	膵臓、子宮、子宮頸部、子宮体部
		減少	食道、胃、直腸、肝臓、胆のう・胆管、甲状腺、白血病
		横ばい	結腸、大腸(結腸および直腸)、肺、乳房、卵巣、悪性リンパ腫
罹患*	男性	増加	食道、膵臓、前立腺、甲状腺、悪性リンパ腫
		減少	胃、肝臓、胆のう・胆管
		横ばい	結腸、直腸、大腸(結腸および直腸)、肺、白血病
	女性	増加	食道、膵臓、肺、乳房、子宮、子宮頸部、子宮体部、卵巣、甲状腺、悪性リンパ腫
		減少	胃、肝臓、胆のう・胆管
		横ばい	結腸、直腸、大腸(結腸および直腸)、白血病

# 肝胆膵の病気で 手術が必要なものは？

- 肝内結石症、肝嚢胞、肝海綿状血管腫
  - 原発性硬化性胆管炎、原発性胆汁性肝硬変、肝アミロイドーシスなど肝移植が必要な疾患
  - 胆石症、胆嚢炎、
  - 膵石症、膵炎
- 良性疾患
- 膵胆管合流異常
  - 膵嚢胞性疾患・胆管内乳頭腫瘍
- 良性・悪性の境界  
(今後悪性になるかも・・・)
- 肝臓癌、胆道癌、膵臓癌
- 悪性疾患

# 今話題の肝内胆管がんとは？

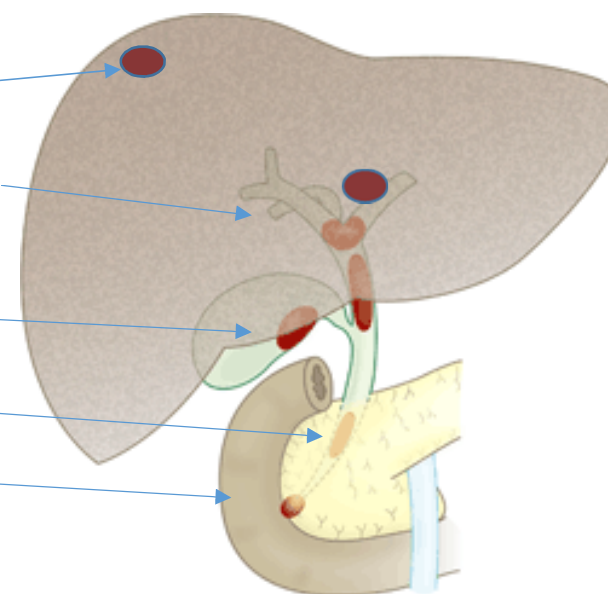


胆管がんは、胆道がんのうち、胆のうがんと乳頭部がんを除きます

# 胆道がんの術式

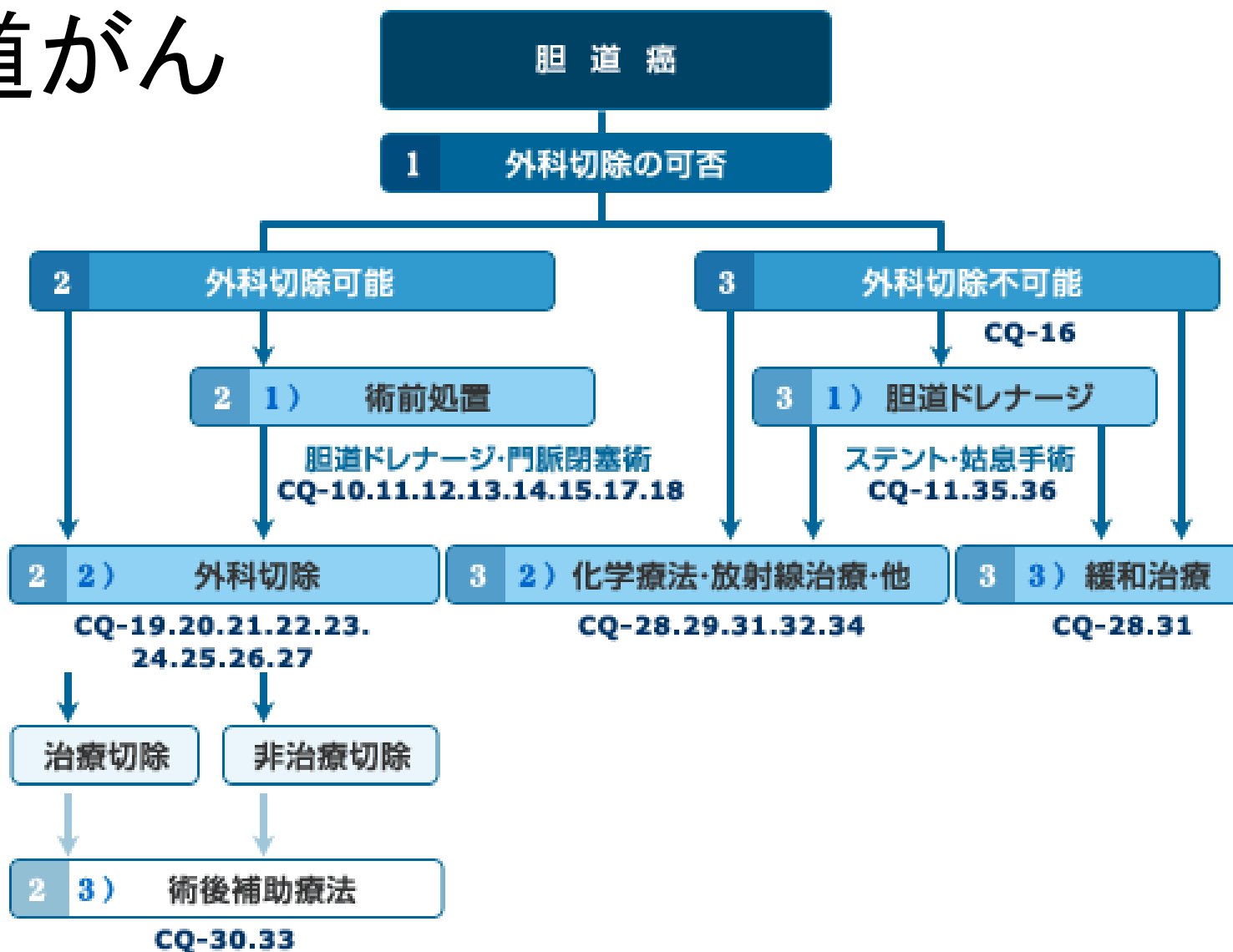
疾患	術式
肝内胆管がん(末梢型)	肝部分切除
肝内胆管がん(肝門部型)、 肝門部胆管がん、胆嚢がん(進行)	拡大肝切除＋肝外胆管切除
胆嚢がん(早期)	胆嚢摘出術(＋肝床切除)
下部胆管がん、乳頭部がん	膵頭十二指腸切除
胆嚢がん、広範囲胆管がん	拡大肝切除＋膵頭十二指腸切除

肝内胆管がん(末梢型)  
 肝内胆管がん(肝門型)・肝門胆管がん  
 胆嚢がん  
 下部胆管がん  
 乳頭部がん





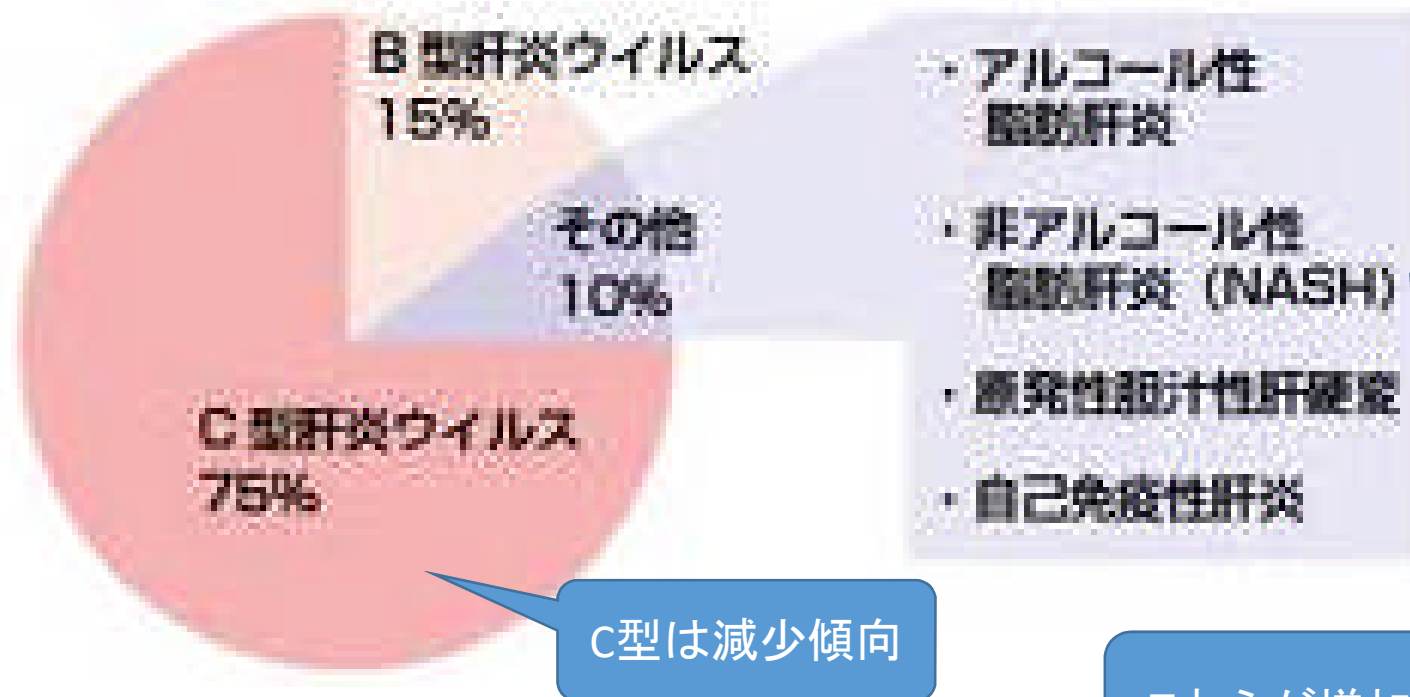
# 胆道がん



# 肝細胞がん(肝臓の細胞由来)

原因が明確

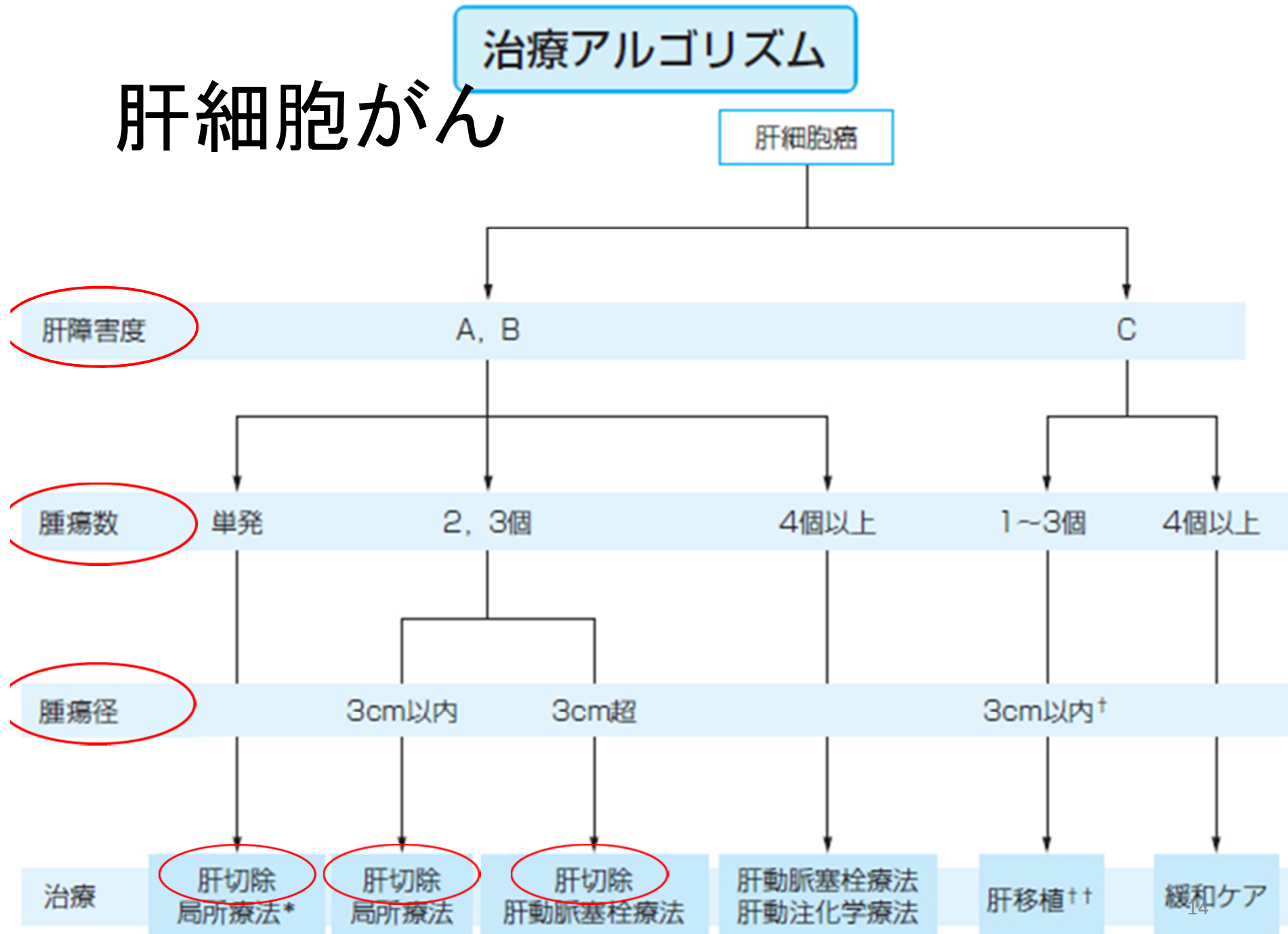
→発病していないか、追跡しやすい疾患です



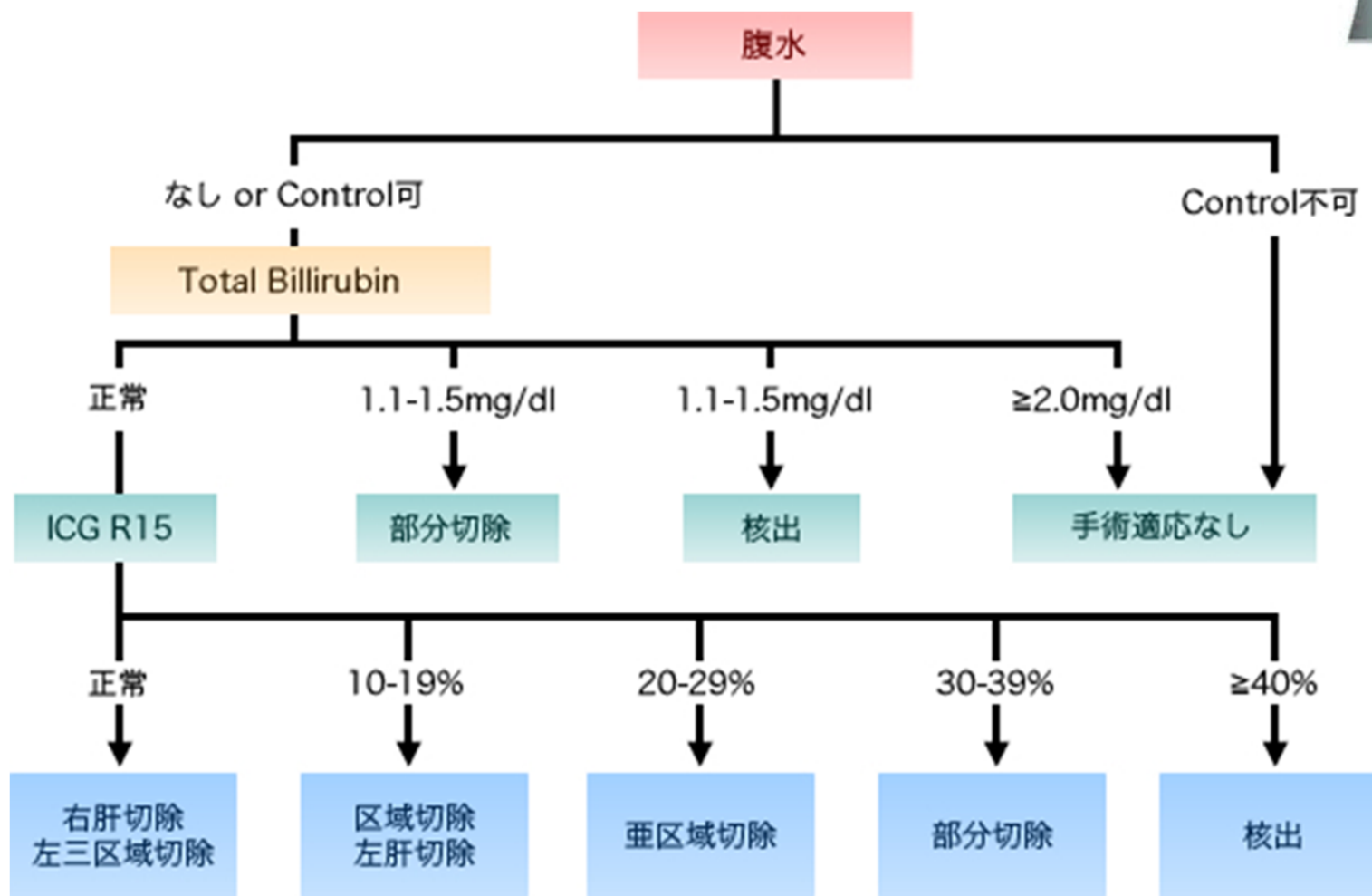
これらが増加しています

# 肝細胞がん

## 治療アルゴリズム


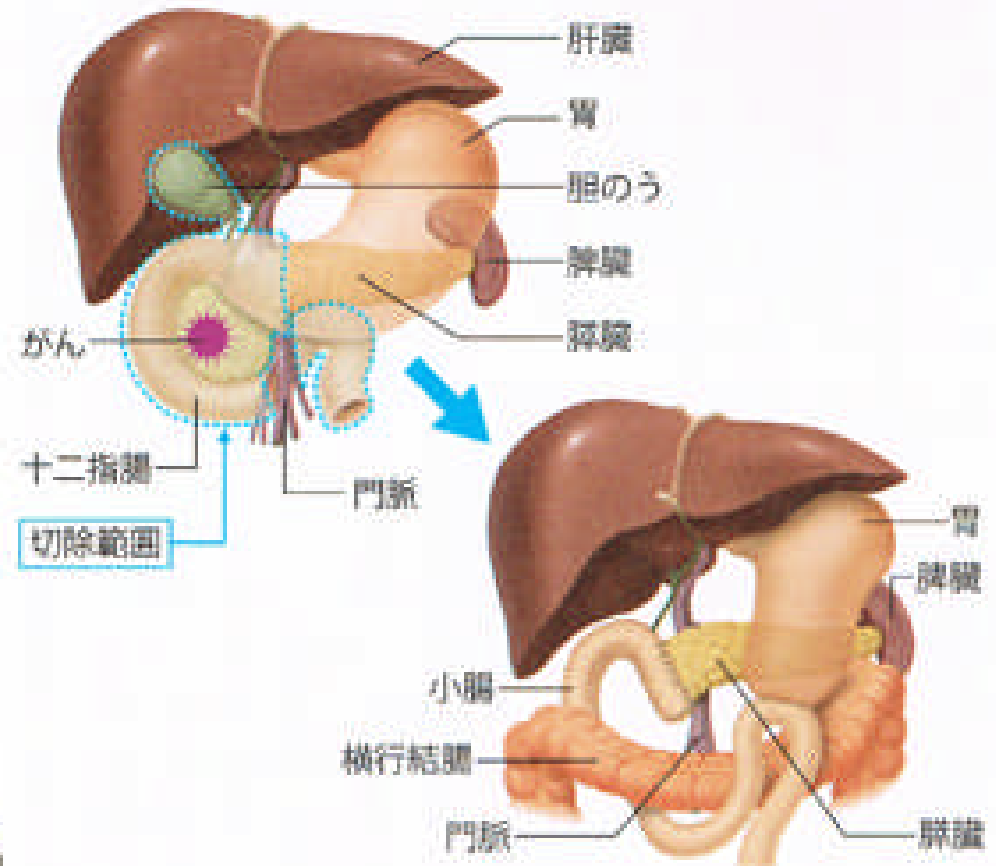
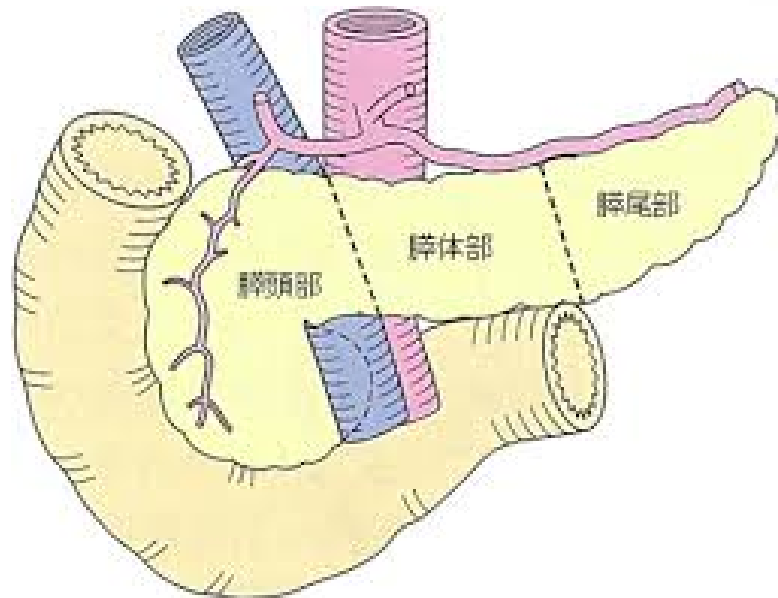


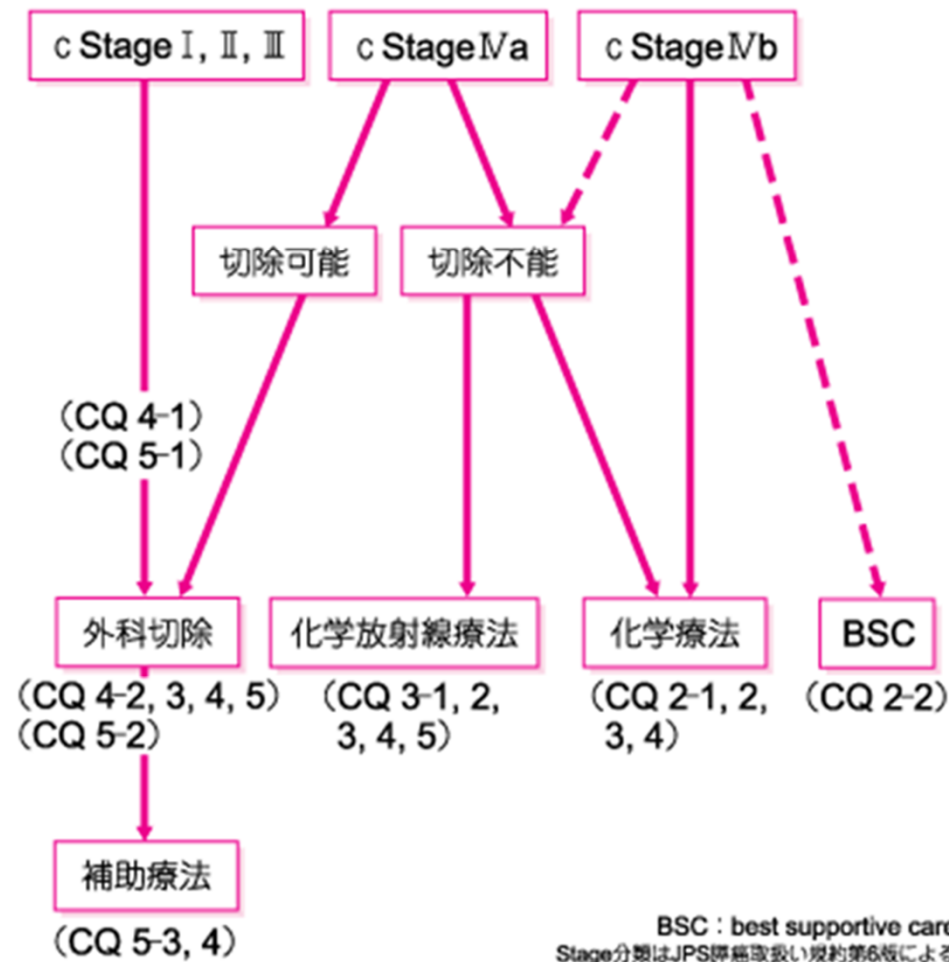
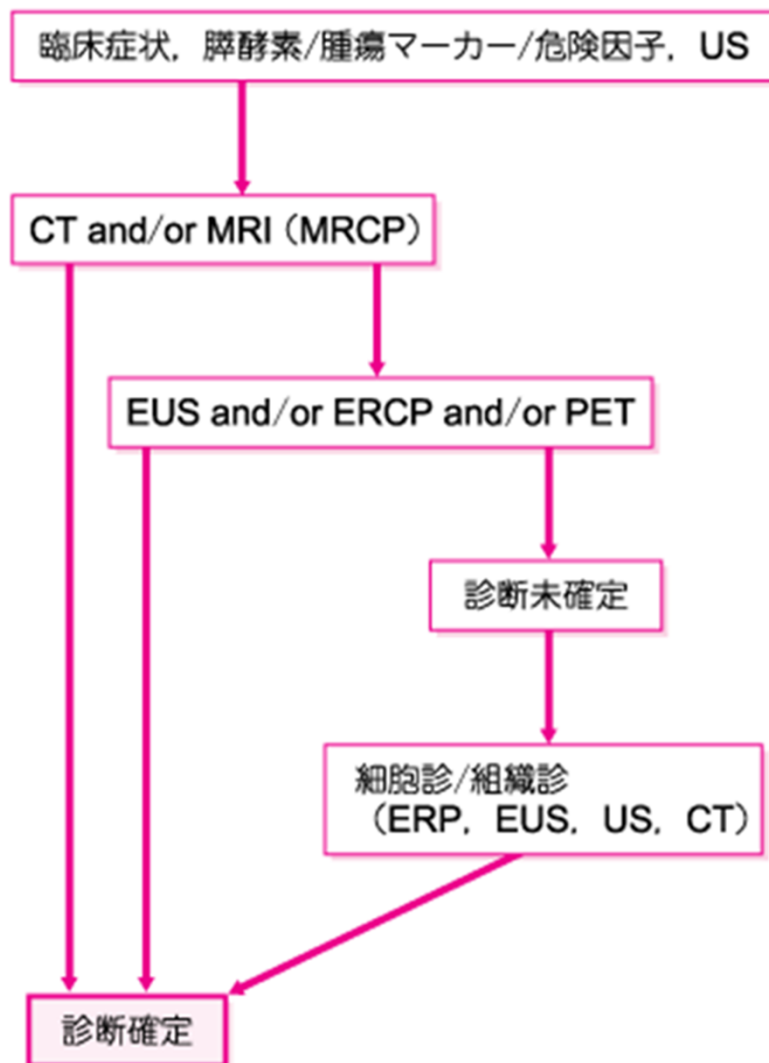
# 肝機能と切除量



# 膵がんの術式

- 膵頭十二指腸切除
- 膵体尾部切除
- 膵全摘





手術ができるのは20から40%程度

# 膵臓癌のリスク



分類	項目	危険率
家族歴	膵臓がん 遺伝性膵がん症候群	13倍 4.46倍
合併疾患	糖尿病 肥満 慢性膵炎 遺伝性膵炎 膵管内乳頭粘液性腫瘍	1.8~2.1倍 BMI30以上で1.8倍 4~8倍 53倍 0.95~1.1%/年
嗜好	喫煙	2~3倍


膵がんの危険因子を複数有する場合は、膵がん検出のための検査を積極的に行うよう勧められる  
(膵がんガイドライン2009年度版)



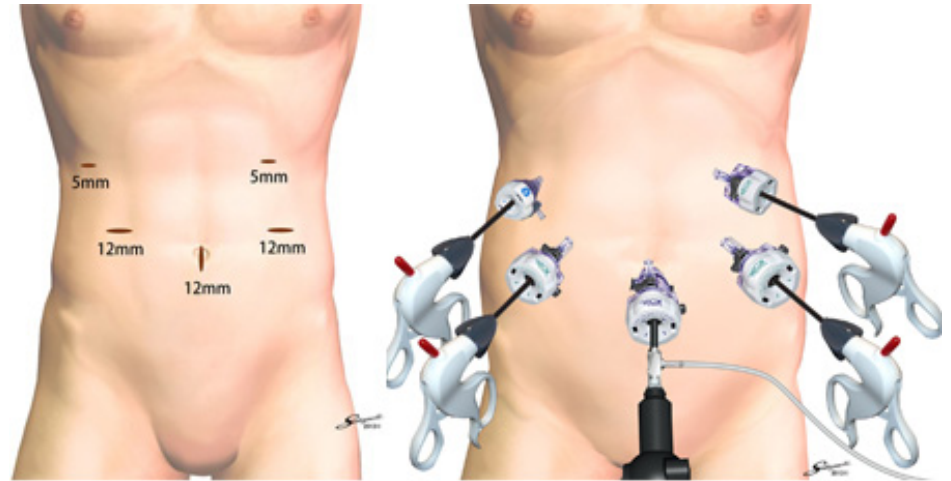
# 手術のトレンド

= 低侵襲

内視鏡  
腹腔鏡

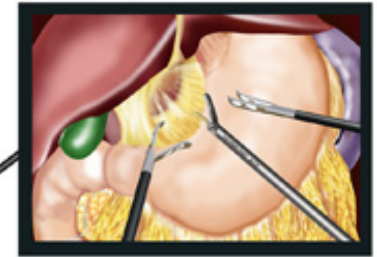


古典的  
開腹手術

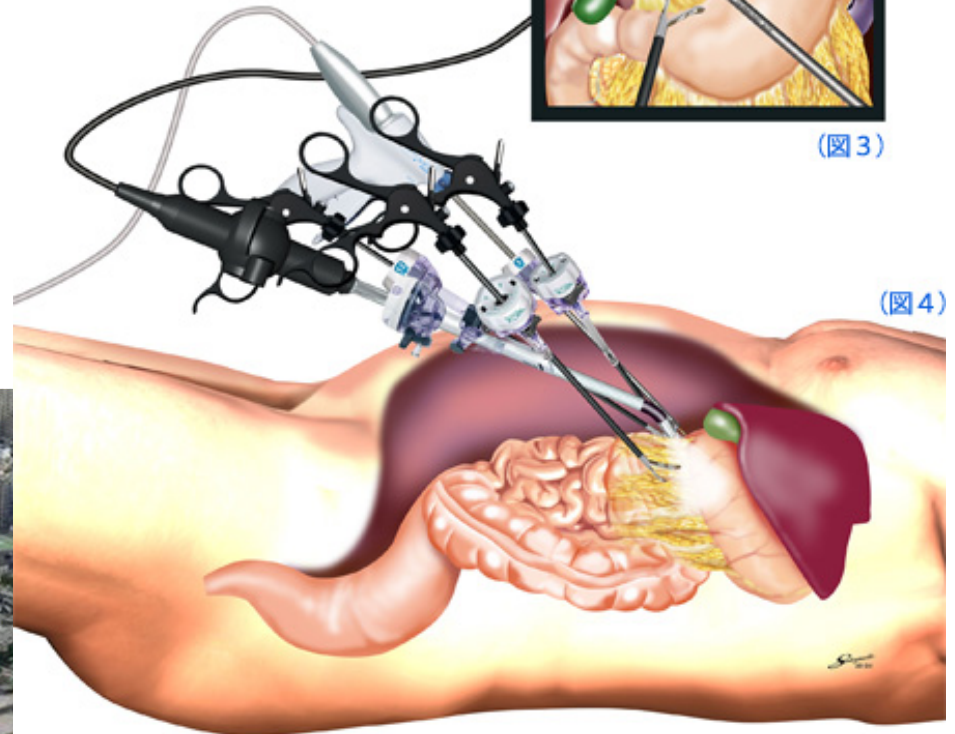


(図1)

(図2)



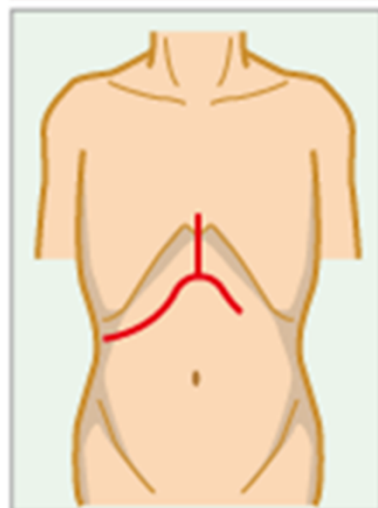
(図3)



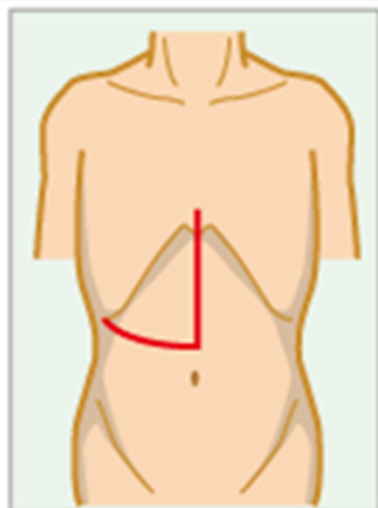
(図4)

# 肝切除における皮膚切開

## 開腹

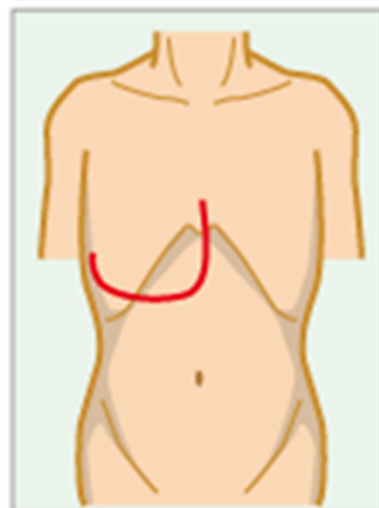


メルセデス切開

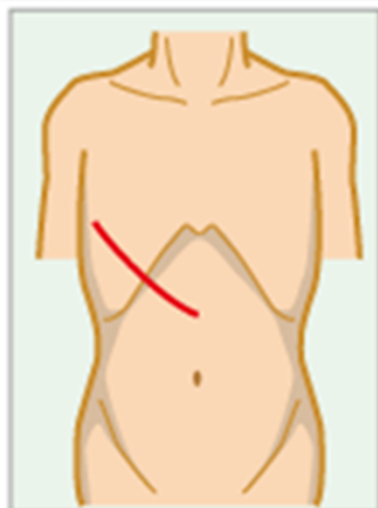


逆L字切開

## 開胸開腹

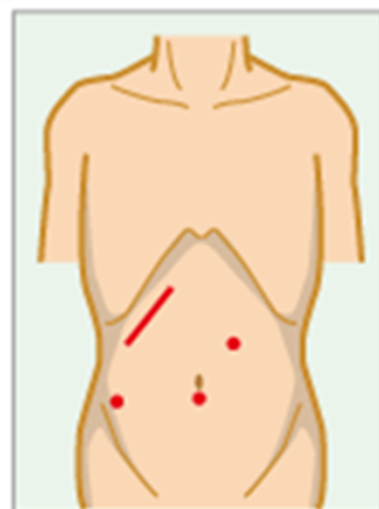
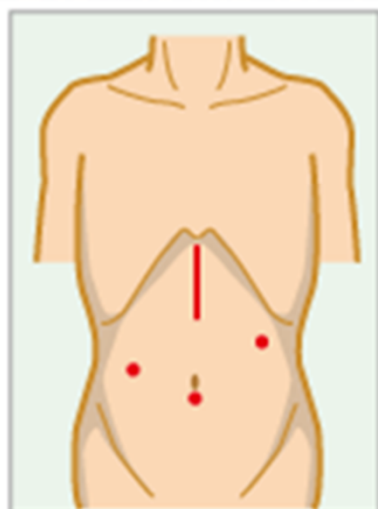
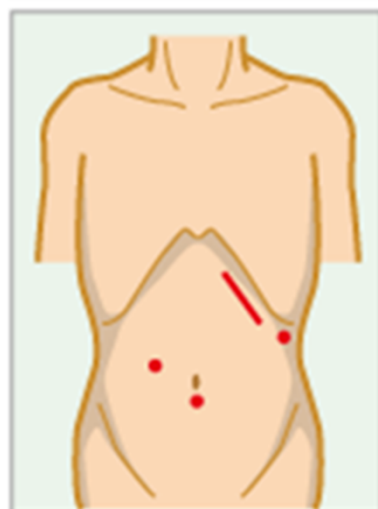


J字切開

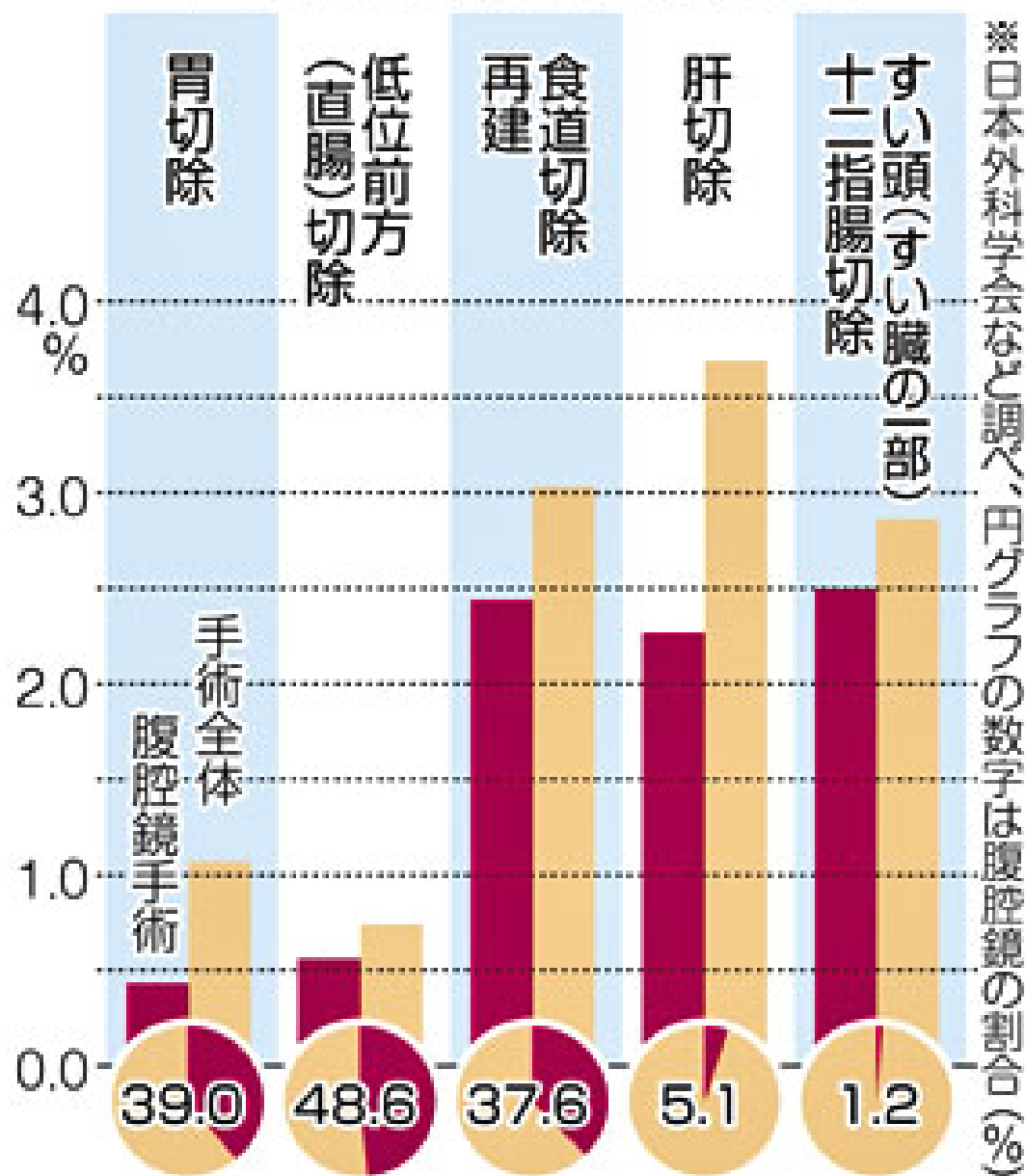


右胸腹連続斜切開

## 腹腔鏡(補助)下

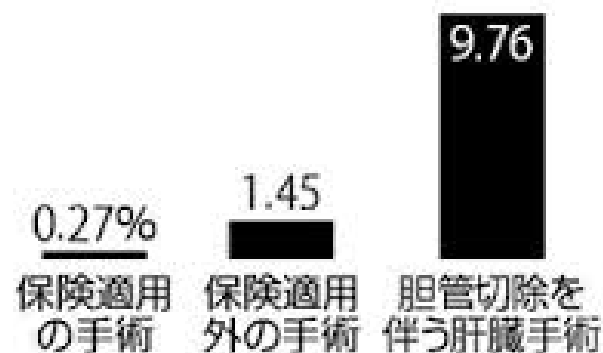


# 主な消化器手術の死亡率



## 腹腔鏡の肝臓手術における死亡率

※日本肝胆膵外科学会の調査結果による



# 同じ医師の手術で死亡3件 千葉県がんセンター

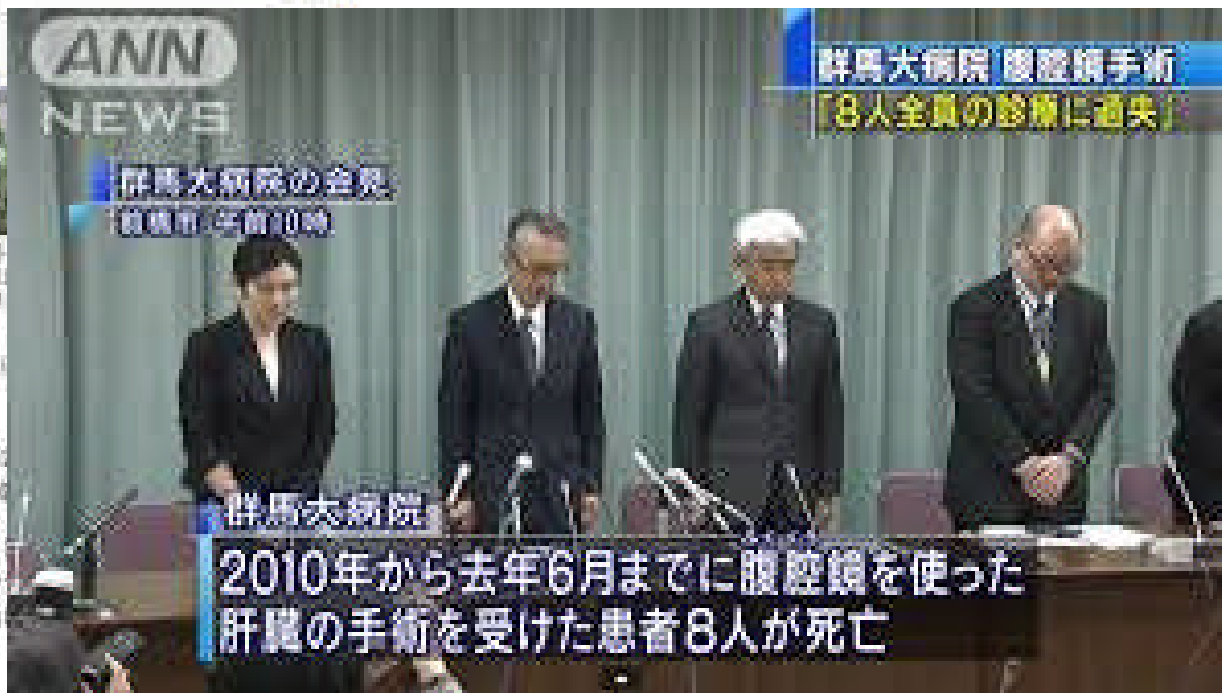2016年4月22日 13:00 1/2ページ

千葉県は27日、「千葉県がんセンター」(千葉市中央区)で同一の執刀医による腹腔鏡手術を受けた3人のがん患者が、術後の重症に陥り死亡したと発表した。県は医療ミスの可能性があるとみて、第三者による検証委員会を組織し、原因解明を始める。

県によると、平成24年9月に胆嚢の一部などを切除する手術を受けた女性(76)と、25年1月に膵臓の一部を切除する手術を受けた男性(57)がそれぞれの手術の直後と翌日に死亡。今年2月には男性(80)が2週間後に死亡した。

2人目となる57歳の男性の死亡後には事故調査委員(必ずしも医療過誤による死に事故とはいえない)とある。

だが、最初の2件の手術については、「手術のメモについて、患者や家族への説明が記録が十分に書かれていないことが原因に陥っていた。男性医師は「説明は行った」と認める。男性が死亡した後は事故調査委員は開かれなかった。



No.	性別(年齢)	病名	手術日	問題あり	適用外
1	男性(66)	胆嚢がん	09年11月12日		
3	男性(72)	胆嚢がん	10年1月26日(※)	問題あり	適用外
4	男性(77)	胃がん	10年5月10日		
5	男性(82)	胆嚢がん	10年7月16日(※)	問題なし	適用外
6	男性(59)	肝細胞がん	11年2月23日(※)		
7	男性(72)	肝細胞がん	11年8月9日		適用外
8	女性(76)	膵がん	12年9月25日(※)		適用外
9	男性(74)	肝門部胆嚢がん	13年1月4日(※)	問題あり	適用外
10	男性(57)	膵がん	13年1月22日(※)		適用外
11	男性(80)	胆嚢がん	14年2月14日(※)		適用外

# 術後合併症

- ① 出血(術中出血、術後出血)→輸血、動脈塞栓術、再手術
- ② 感染(創部感染、腹腔内感染)→ドレン抜去時期の遅延、体外からの穿刺ドレナージ、再手術
- ③ 縫合不全→禁食、ドレナージ
- ④ 膵液漏、胆汁漏(感染から敗血症に至る危険性、仮性瘤から術後出血となる可能性)→内視鏡的胆汁ドレナージ、膵液産生の抑制、持続洗浄など
- ⑤ 腸閉塞、食欲不振、便通異常
- ⑥ 心肺合併症(胸水・無気肺、肺炎、エコノミークラス症候群、心筋梗塞など)
- ⑦ 麻酔合併症・アレルギーなど

腹腔鏡

開腹

創が小さく、  
痛みが少ない

手術時間が短い

細かい操作が可能

社会復帰が早い

合併症が少ない  
(現時点で)

どちらが本当の低侵襲???

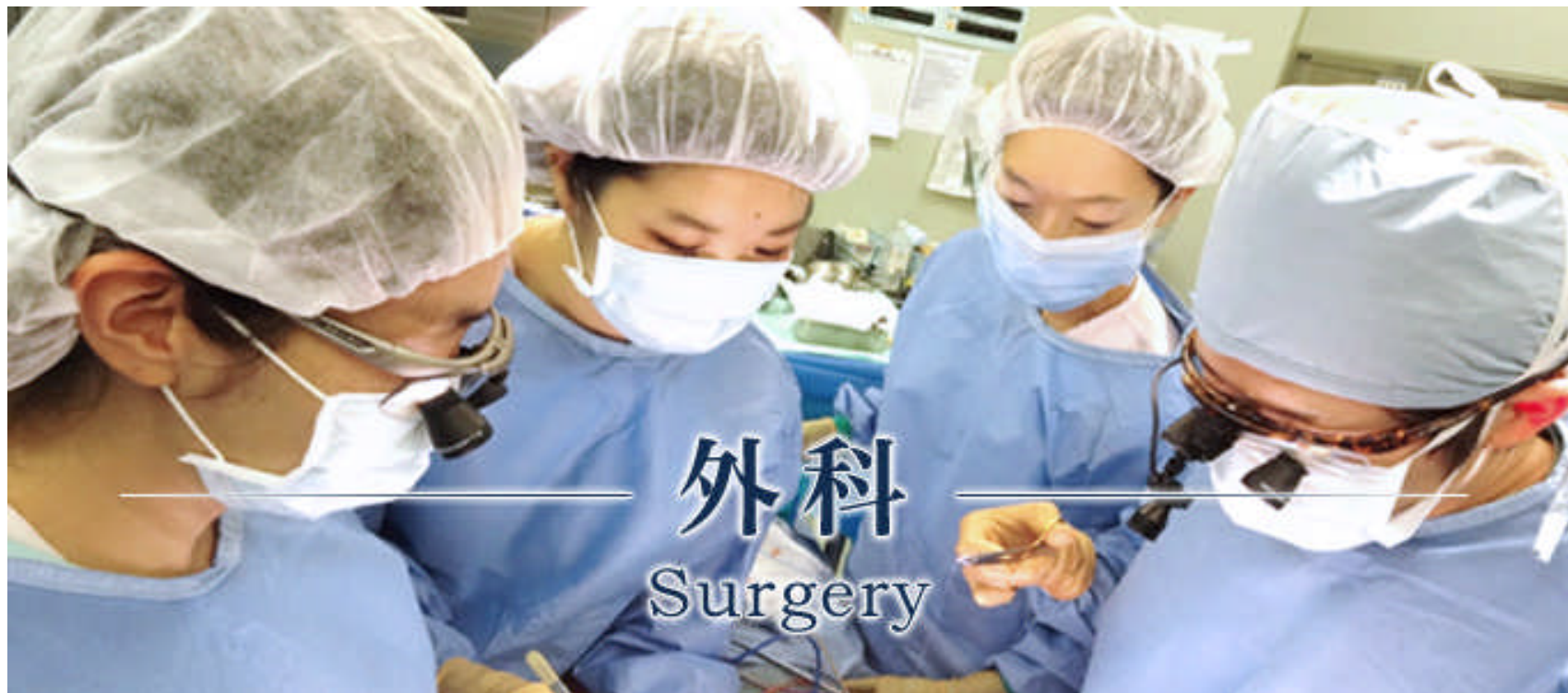何を優先するか→がんの場合は根治性。そして安全に。

# 肝胆膵がんの基礎知識からのメッセージ

- 肝胆膵は構造物の交差点→小さい病変でも多くの臓器を取る、長時間手術になるし、合併症も多いです
- しかし、手術以外に根治法がありません
- 神経・リンパに乗って遠くに飛んでいきやすい性質→進行をすると切除できなくなります
- 手術をすすめられた時には、早く決断したほうがいいです！病状は時々刻々変化します
- 腹腔鏡手術は一般的ではありません



# 経過の例



# 肝内胆管がんの例

**【病院受診のきっかけ】** 全身倦怠感

**【病院受診までの経過】**

14' /2 健診で肝機能異常を指摘されていたが多忙のため病院を受診されず。

14' /5 全身倦怠感を主訴に受診。血液検査で肝胆道系酵素上昇、CTで肝門部に23×12mm大のしこりと肝内胆管拡張あり。

精査加療目的に当院消化器内科入院。

**【既往歴】**心房細動(14' /4 カテーテルアブレーション)

**【生活習慣】**喫煙:20本/日×44年、飲酒:1L/日×44年

# 入院時検査所見

腫瘍マーカーの上昇

WBC 5300 / $\mu$ L

Hb 12.7 g/dL

PLT 23.4 万/ $\mu$ L

MCV 102 fl

MCH 35.5 pg

MCHC 34.7 g/dL

PT 61 %

TP 6.7 mg/dL

Alb 4.1 mg/dL

AST 117 IU/L

ALT 215 IU/L

ALP 845 IU/L

$\gamma$ GTP 652 IU/L

T-Bil 1.5 mg/dL

BUN 15.9 mg/dL

Cre 0.9 mg/dL

Amy 49 U/L

LIP 47 U/L

CRP 0.29 mg/dL

肝機能異常

CEA 12 ng/mL

CA19-9 288 U/mL

DUPAN2 820 U/mL

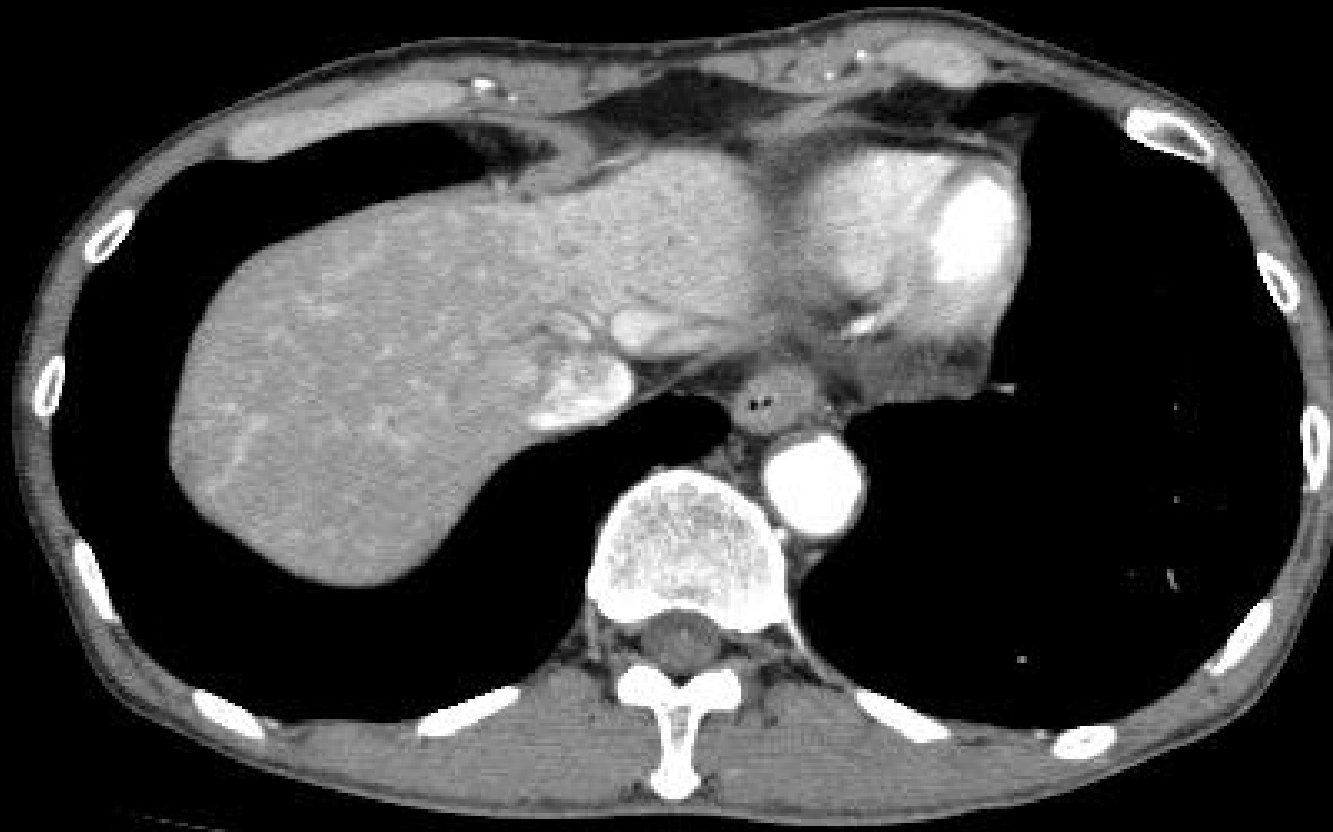SPAN1 66.6 U/mL

IgG 783 mg/dL

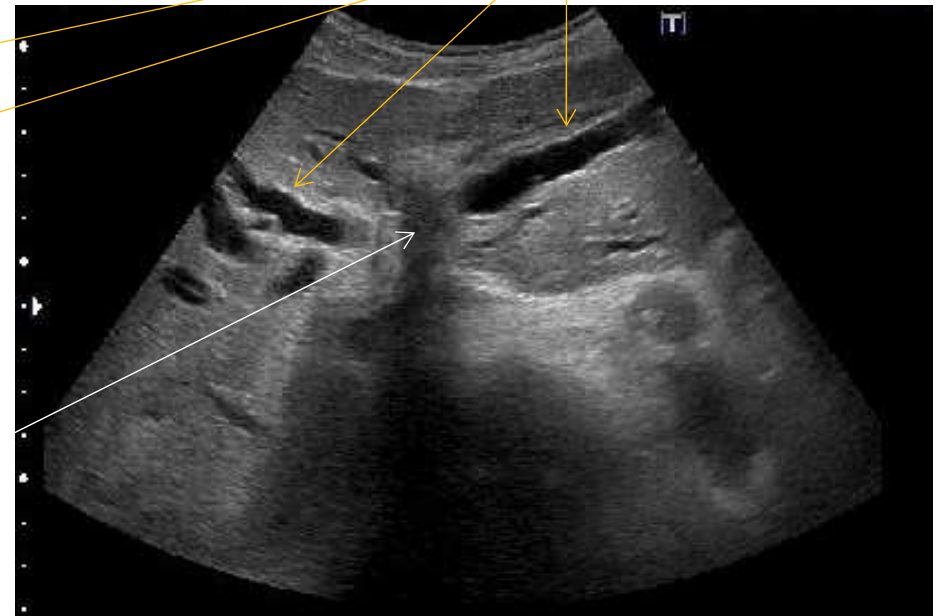
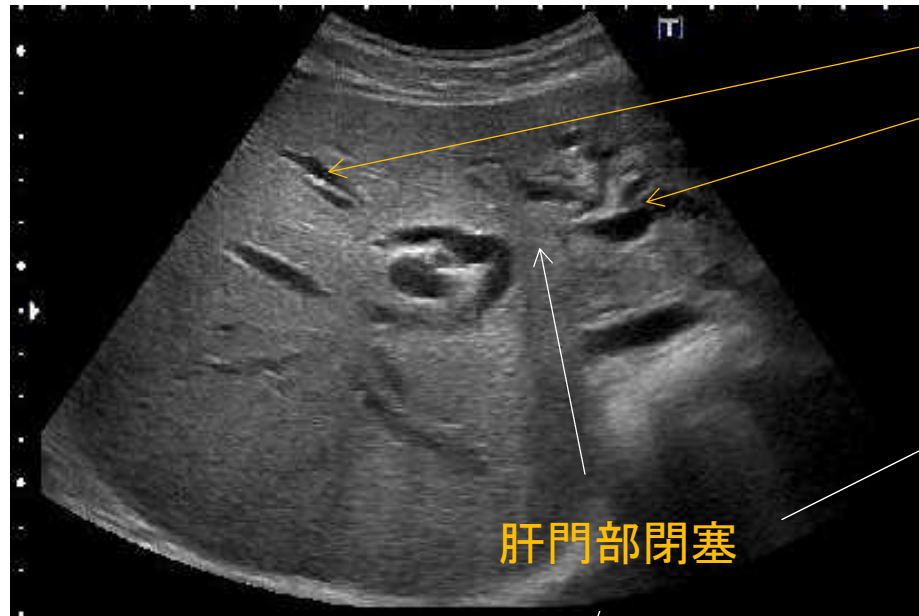
IgG4 19 mg/dL

HbA1c (NGSP) 6.2 %

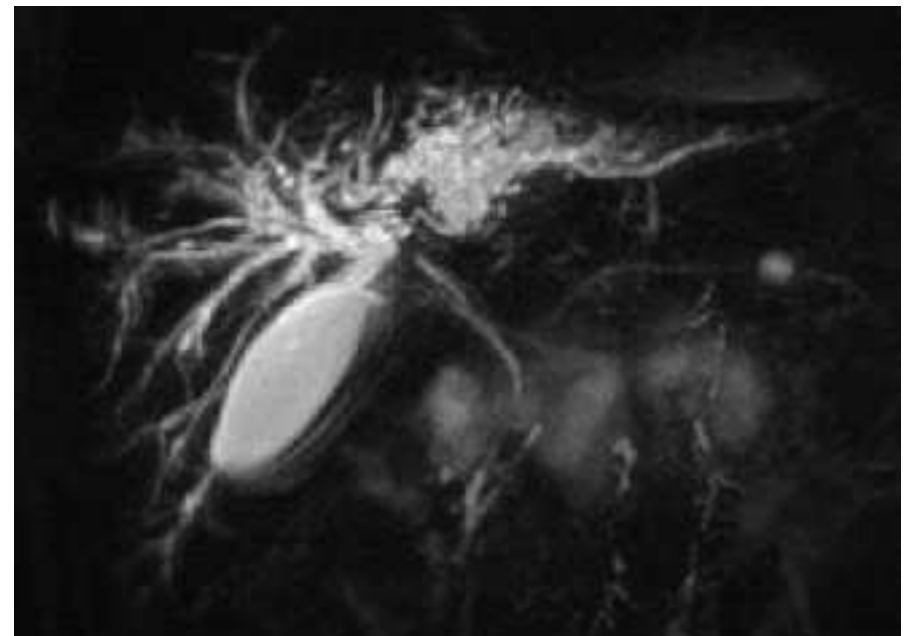
# 腹部造影CT



# 腹部エコー

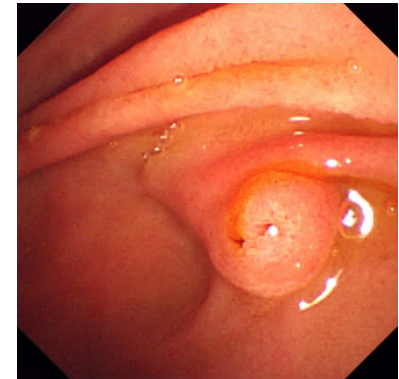
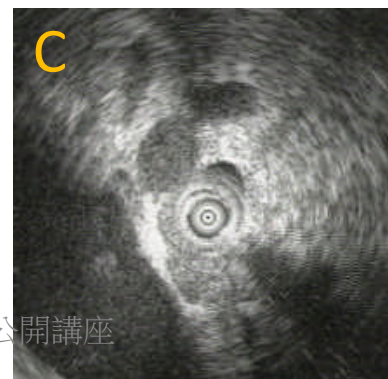
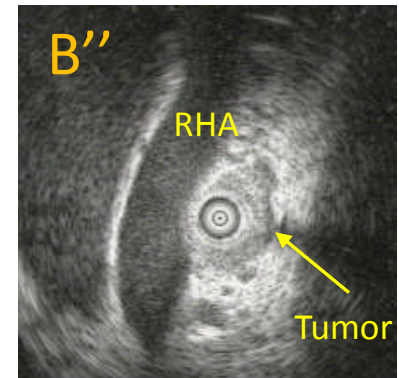
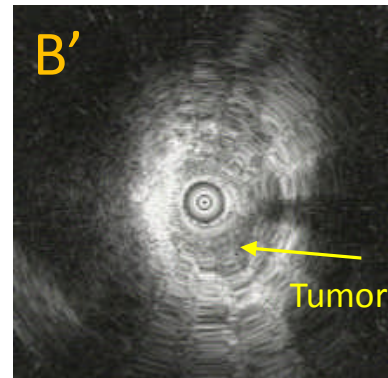
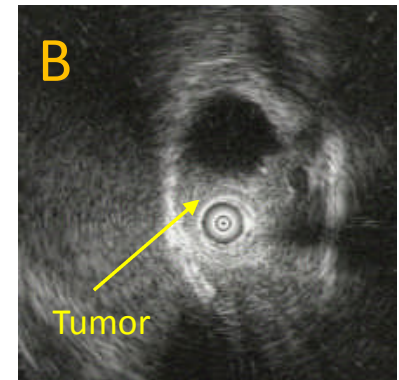
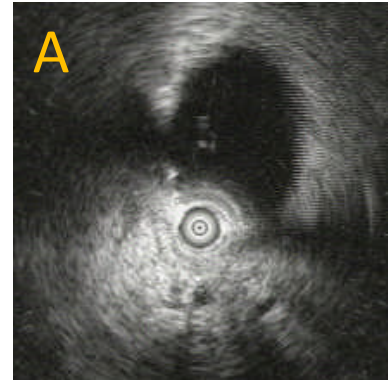
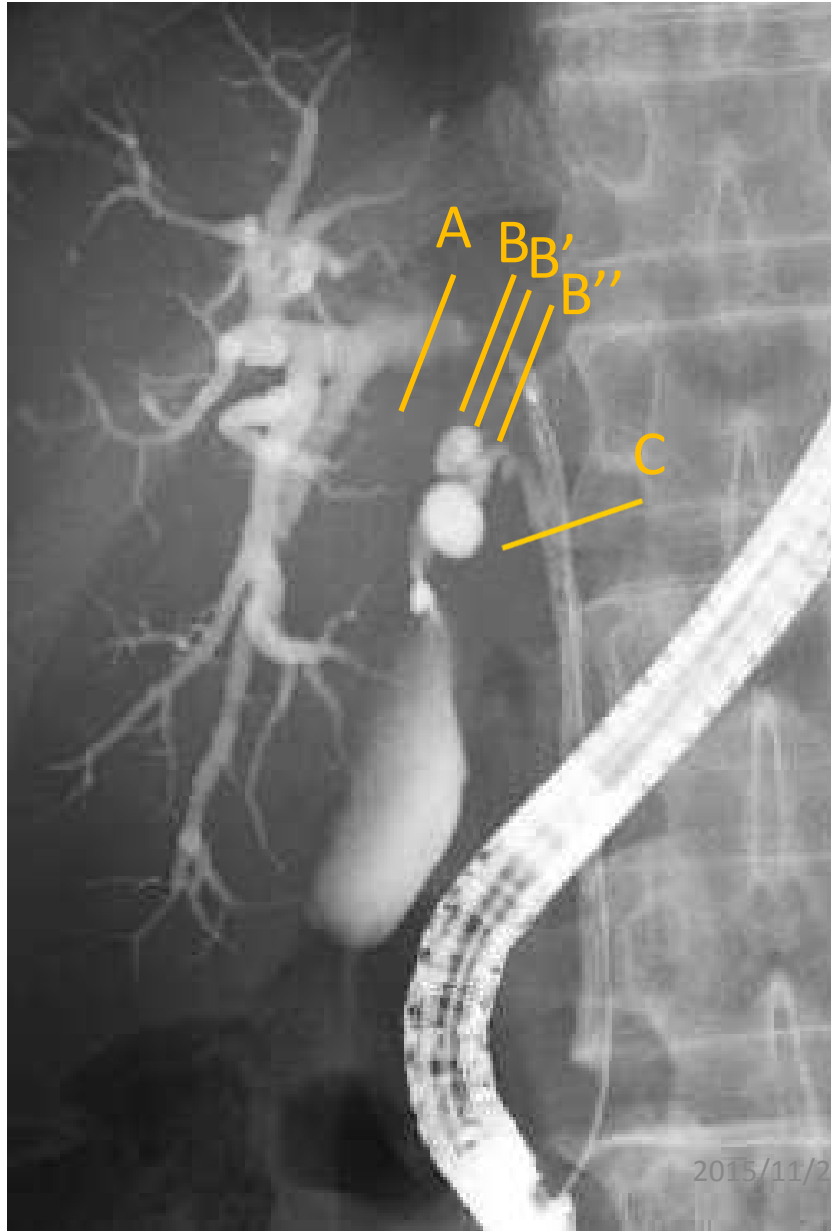


# 腹部MRCP

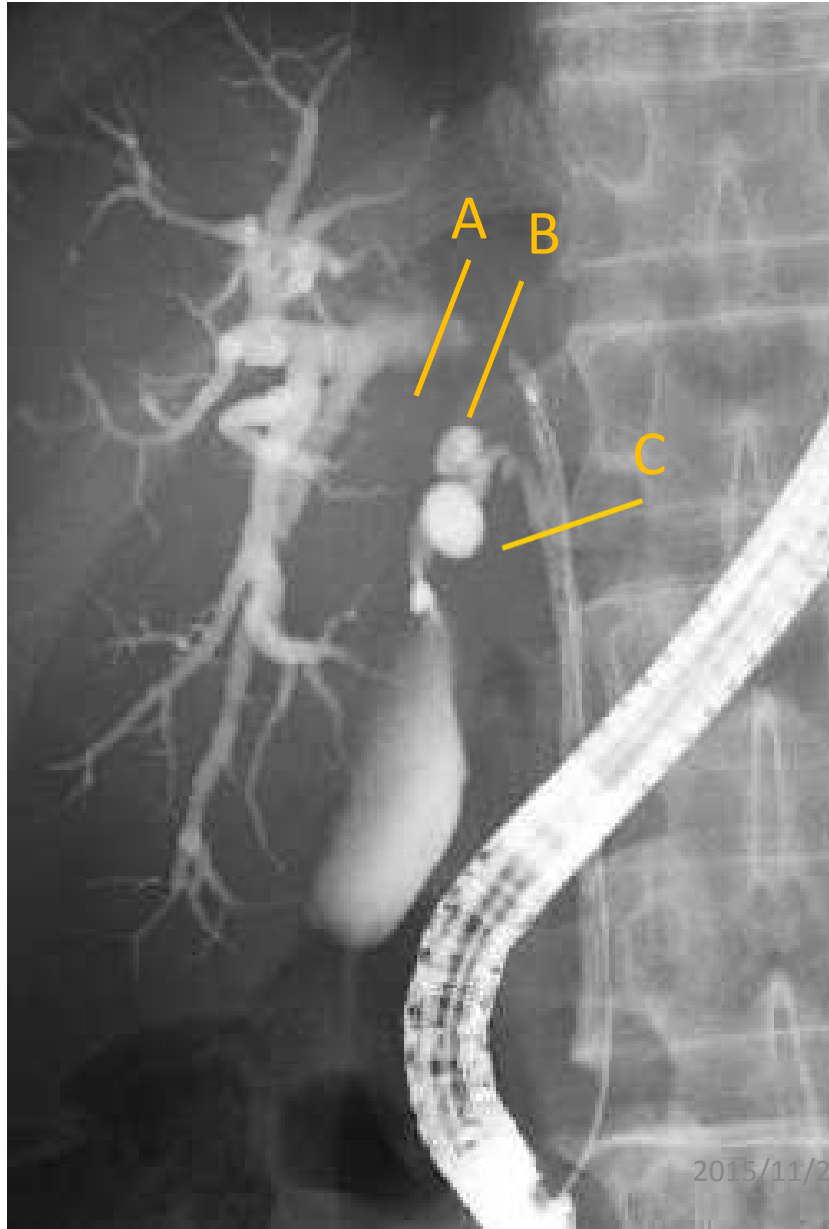




# 胆管腔内超音波



# ERCP/病理組織検査



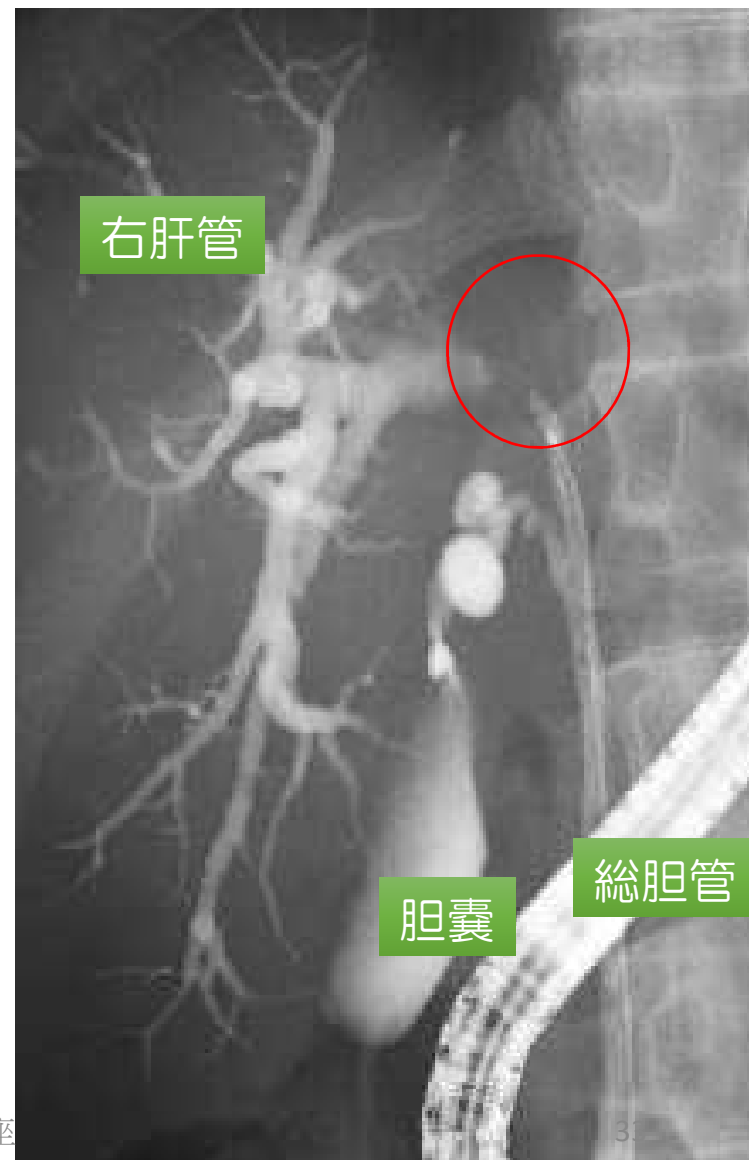
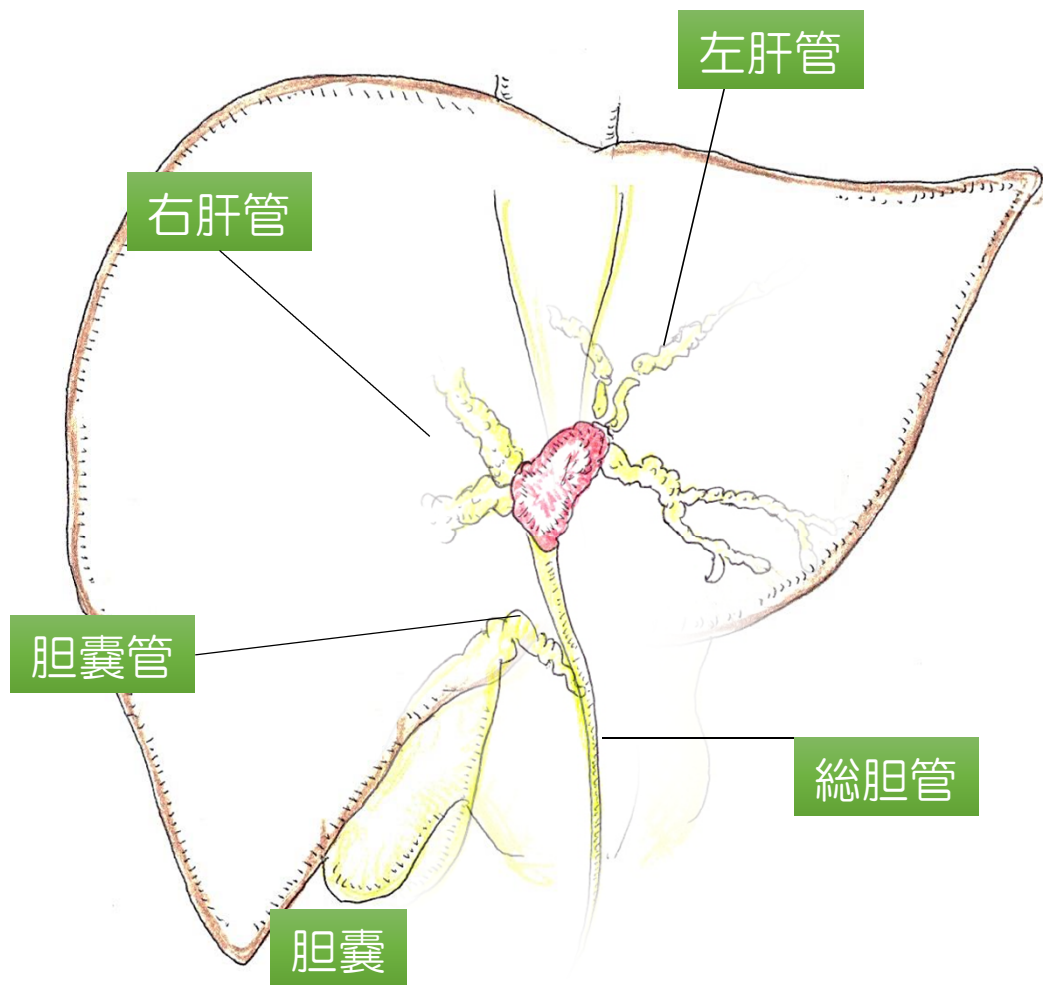
## 胆管擦過細胞診

■ Class III b(悪性を疑う)

- A → 癌はいない
- B → 癌を疑う
- C → 癌はいない



# 模式図



# 画像診断

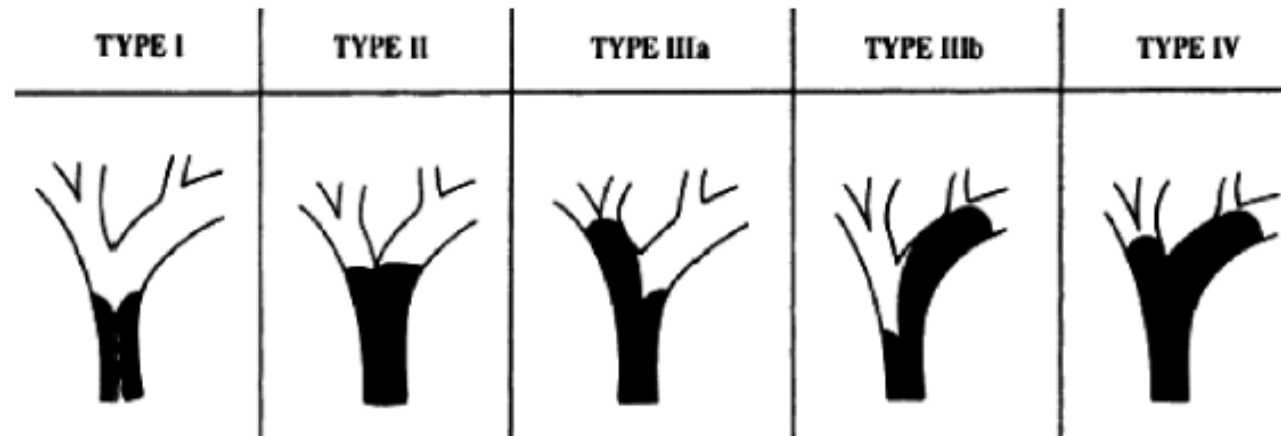
左優位の肝門部胆管癌Bismuth IV型

または肝内胆管癌疑い

上方進展;前/後区域枝合流部 正常

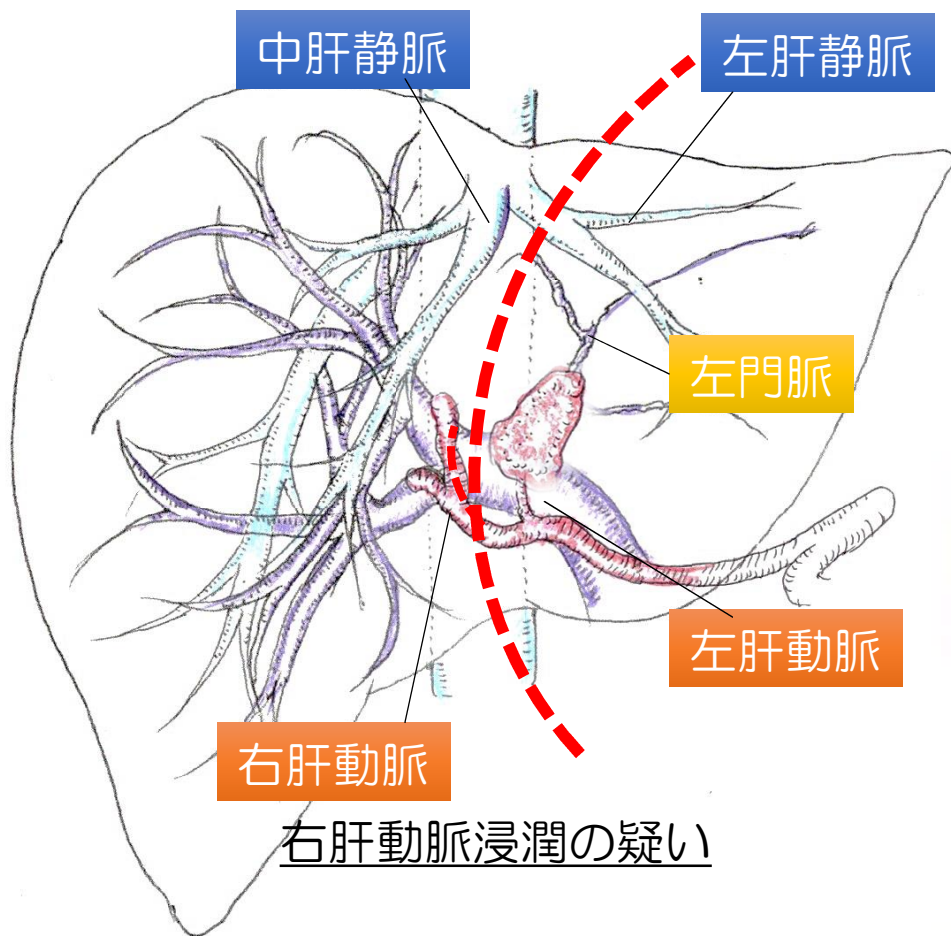
下方進展;胆嚢管合流部 正常

右肝動脈浸潤疑い

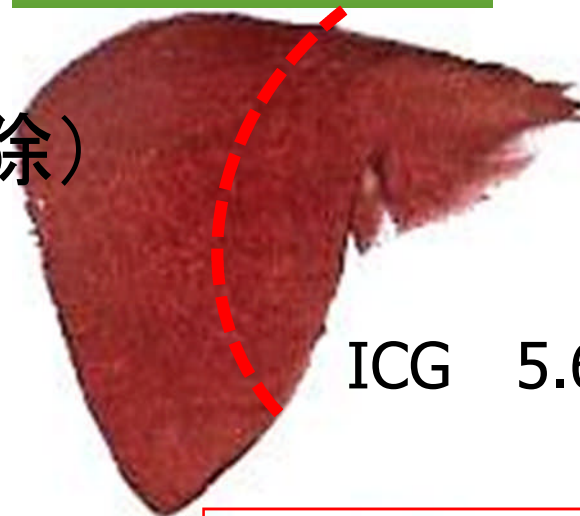


# シュミレーション

(拡大左肝切除+肝外胆管切除)



全肝容量 1265cc



ICG 5.6%

右肝 930cc

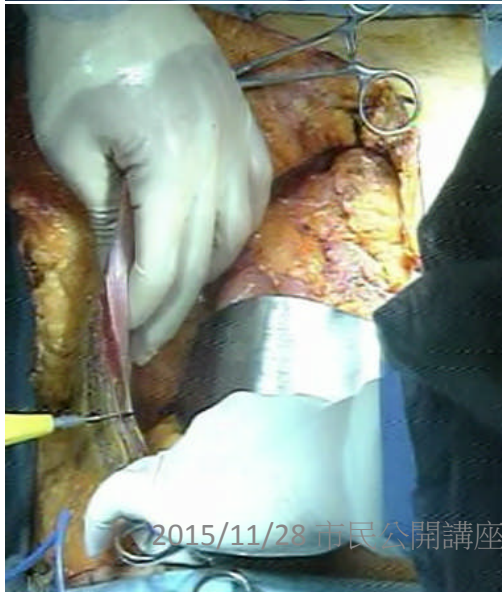
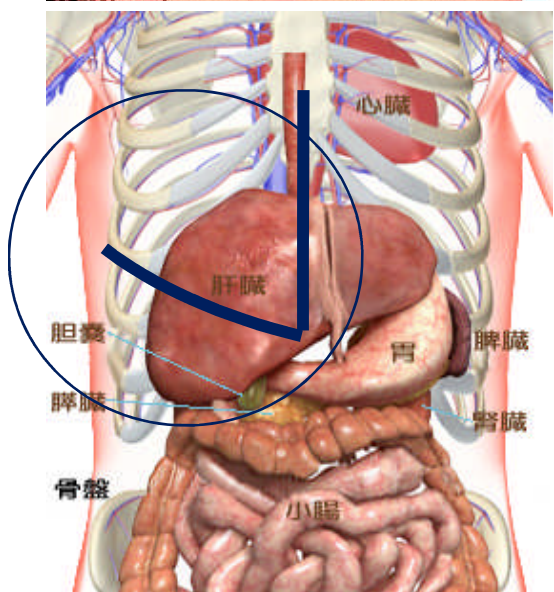
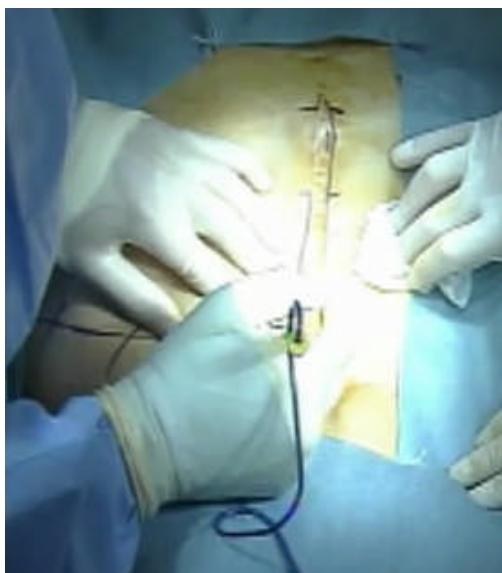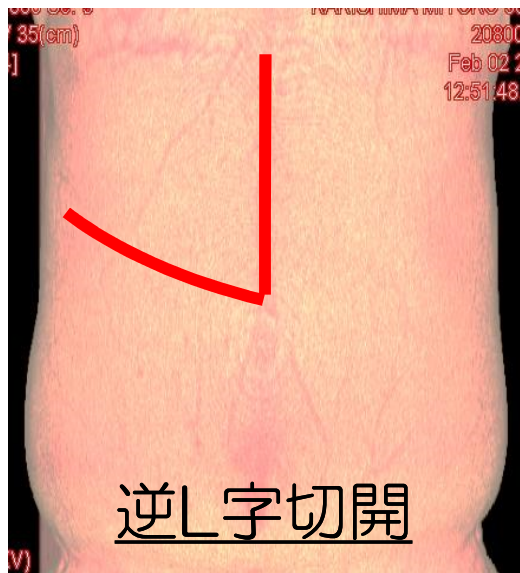


左肝 335cc




残肝容積 73%

# 手術

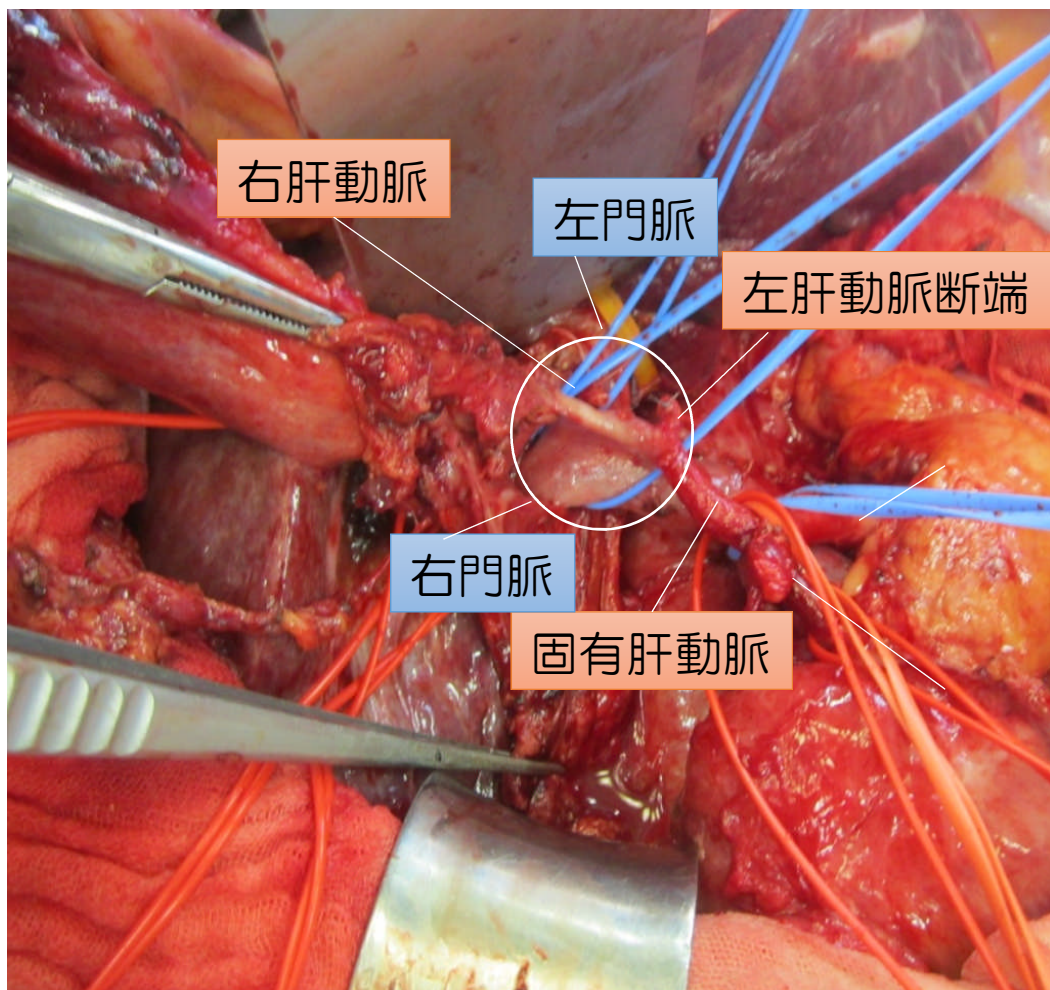


開腹  
授動  
脈管處理  
肝離斷  
(胆道造影)  
閉腹

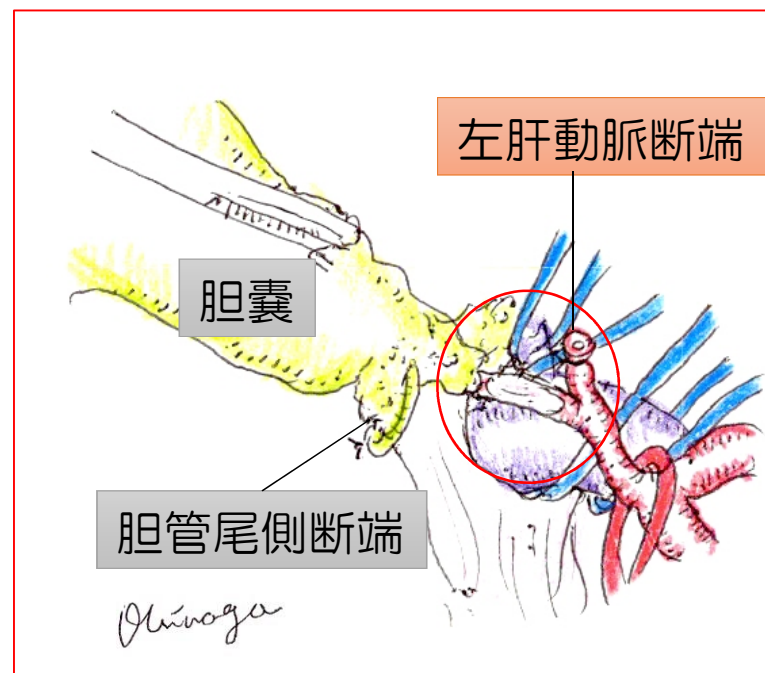




# 手術



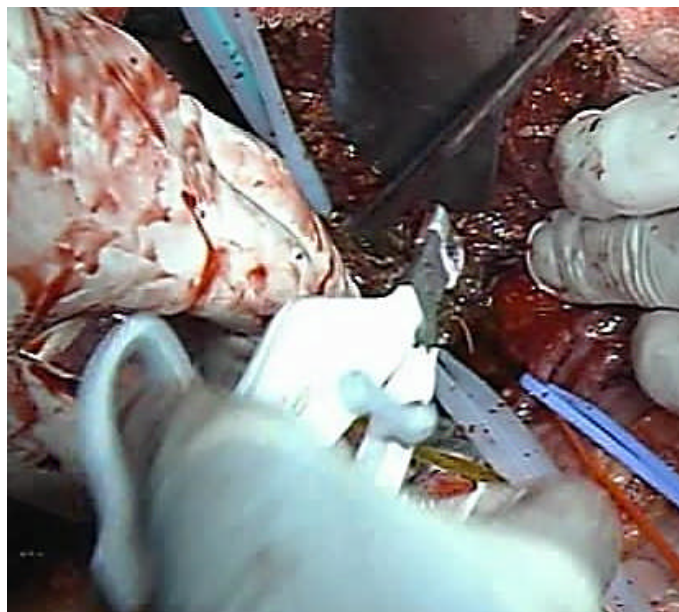
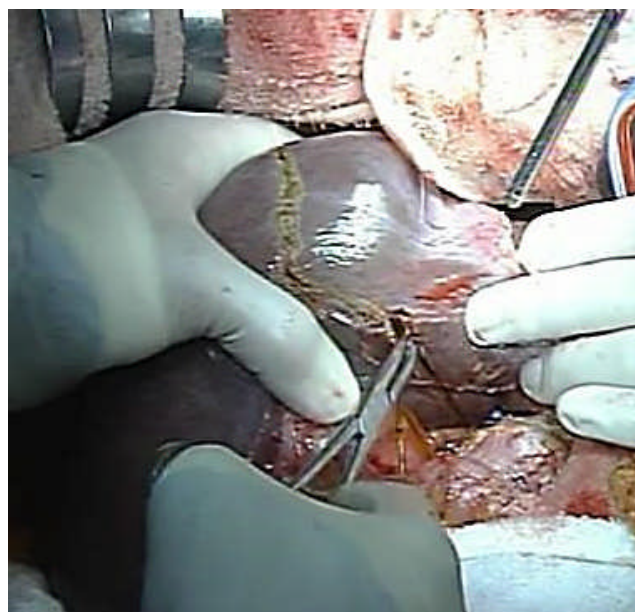
開腹  
授動  
脈管处理  
肝離断  
(胆道造影)  
閉腹



# 手術

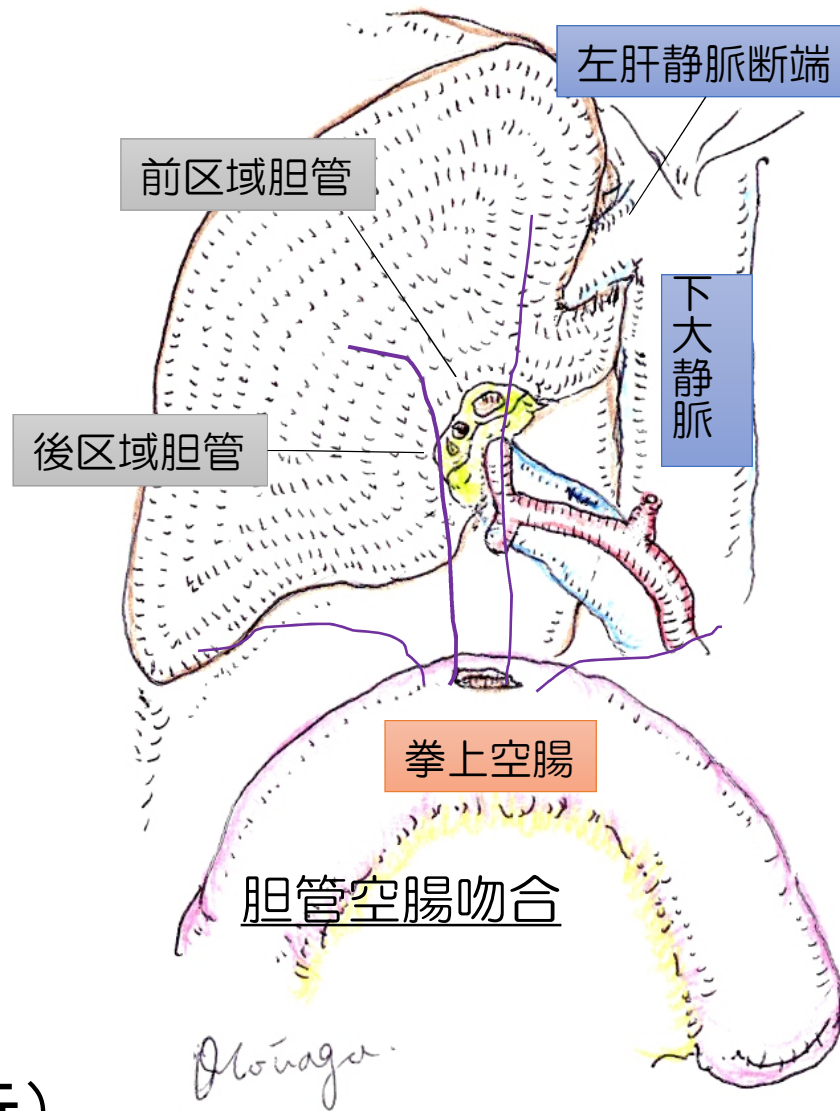
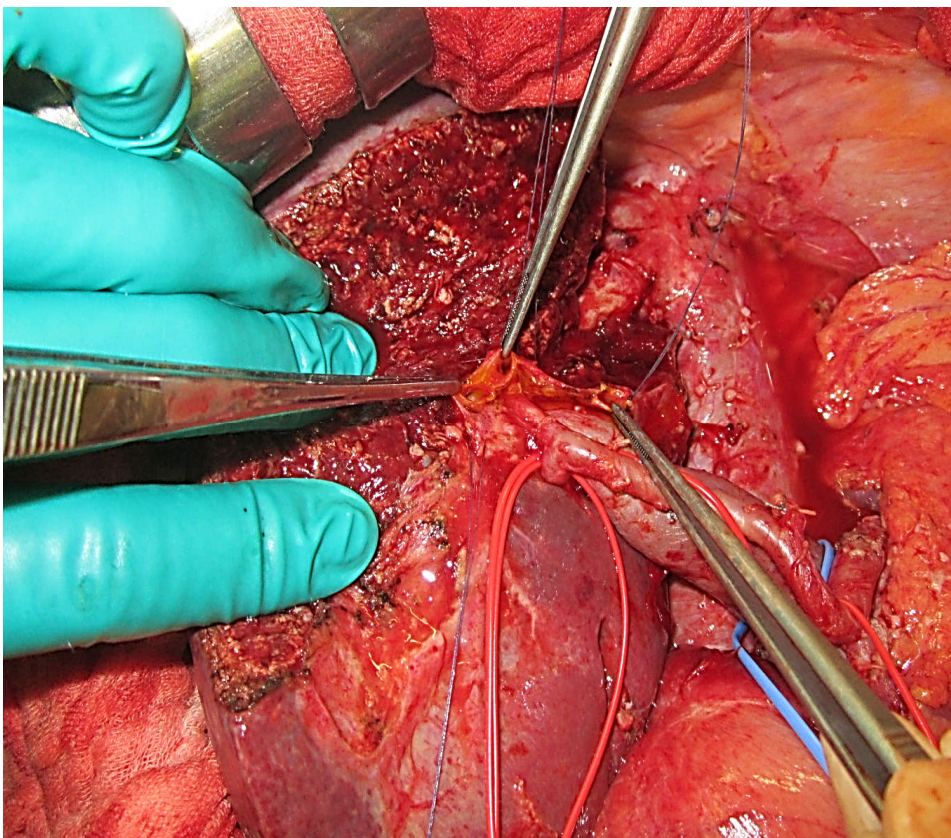
手割法＋エネルギーデバイス(シーリング、超音波凝固切開装置など)  
(肝門部遮断による肝阻血法を併用)

開腹  
授動  
脈管処理  
**肝離断**  
(胆道造影)  
閉腹





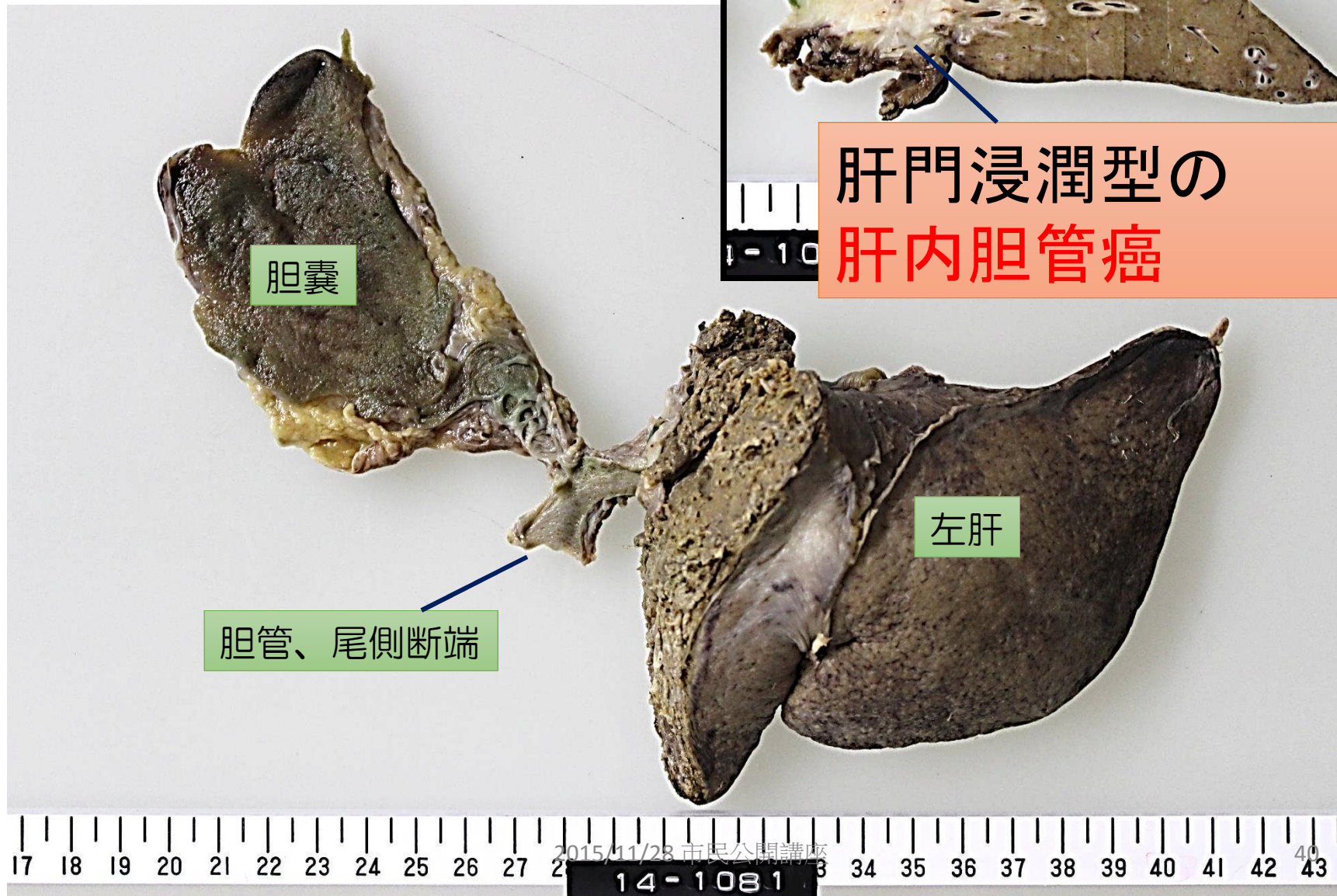# 手術-胆管再建-



手術時間：8時間52分  
出血量：910ml(自己血輸血施行)



# 病理所見





# 術後経過

周術期合併症なし

術後15日目 退院

術後補助化学療法として

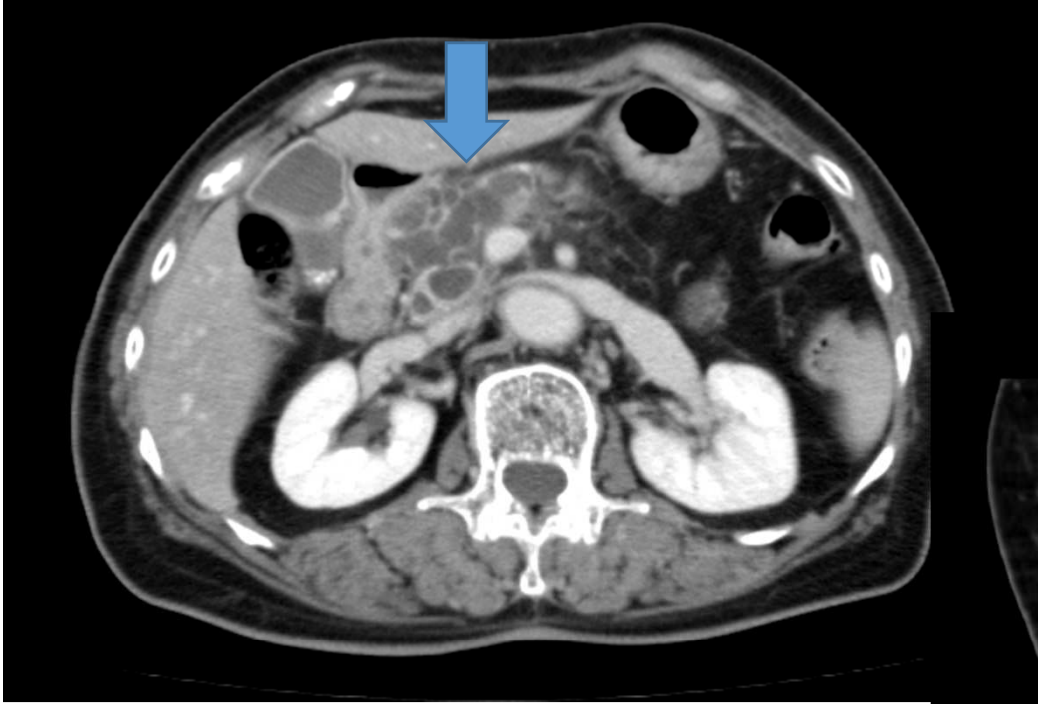
ジェムシタビン＋シスプラチン療法 6カ月施行

無再発で1年6か月経過

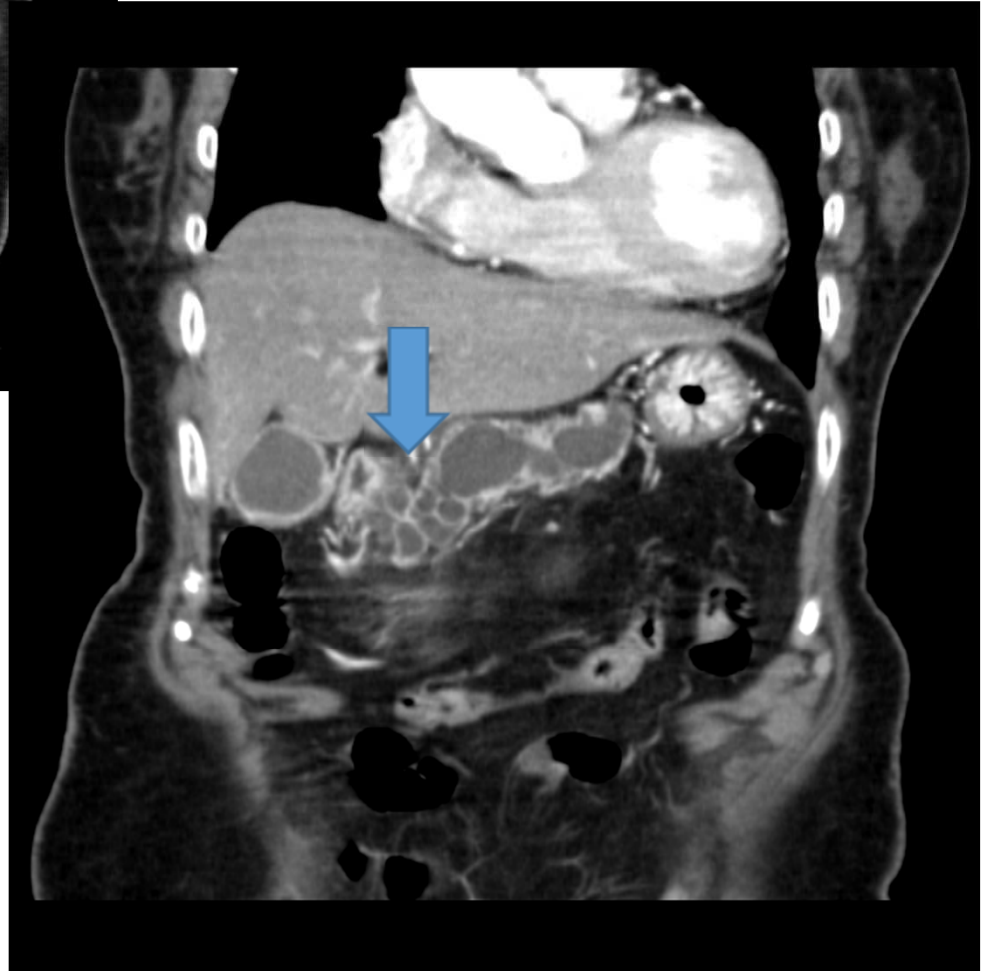
再発チェックのため、月1回採血、3か月に1回のCT撮影  
通院中

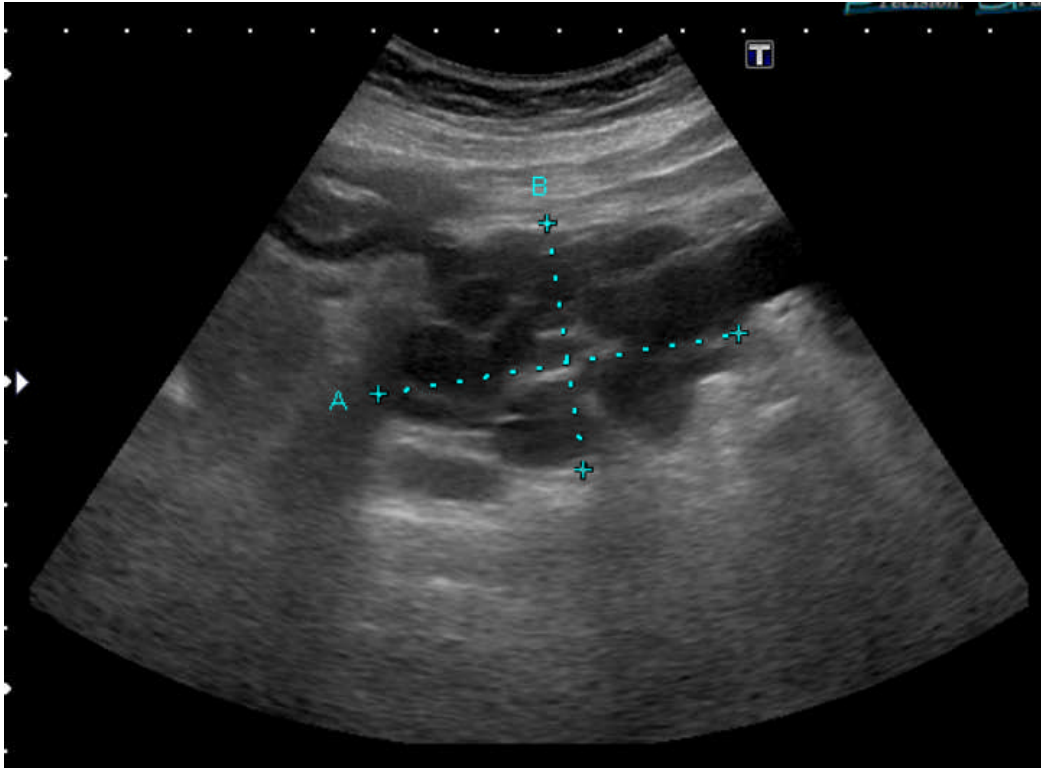
# 境界悪性症例（膵嚢胞性疾患→膵癌の可能性あり）

- 86歳 女性
- 上腹部痛で当院外来を受診。当初胃炎として治療されたが、スクリーニングの腹部エコーで主膵管の拡張と、膵頭部の多発嚢胞性病変を認め、精査となった。
- 現在、悪性の所見（膵臓癌）は認めていなかったが、膵がんが隠れている可能性があった。膵頭十二指腸切除という、広範囲を切除し、体にも負担の大きい手術になるため、ご本人・家族に相談したが、手術を希望された。

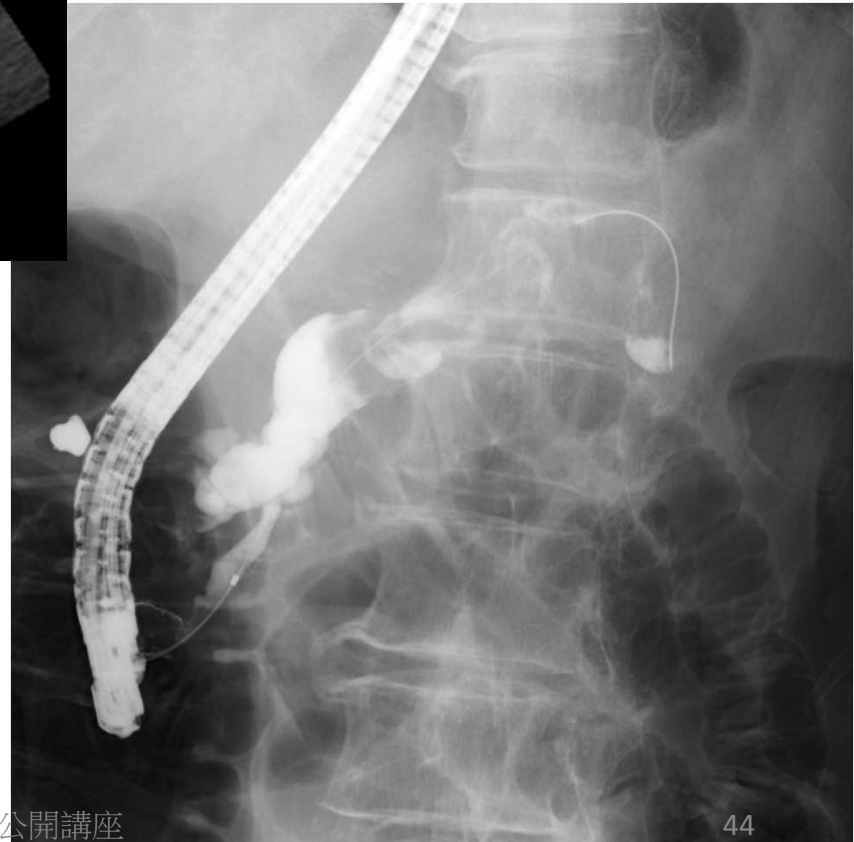

造影CT





# 腹部超音波 (ブドウの房状)



ERCP

# 膵嚢胞性疾患の手術適応

悪性の疑いを示す「心配な所見 (worrisome features)」

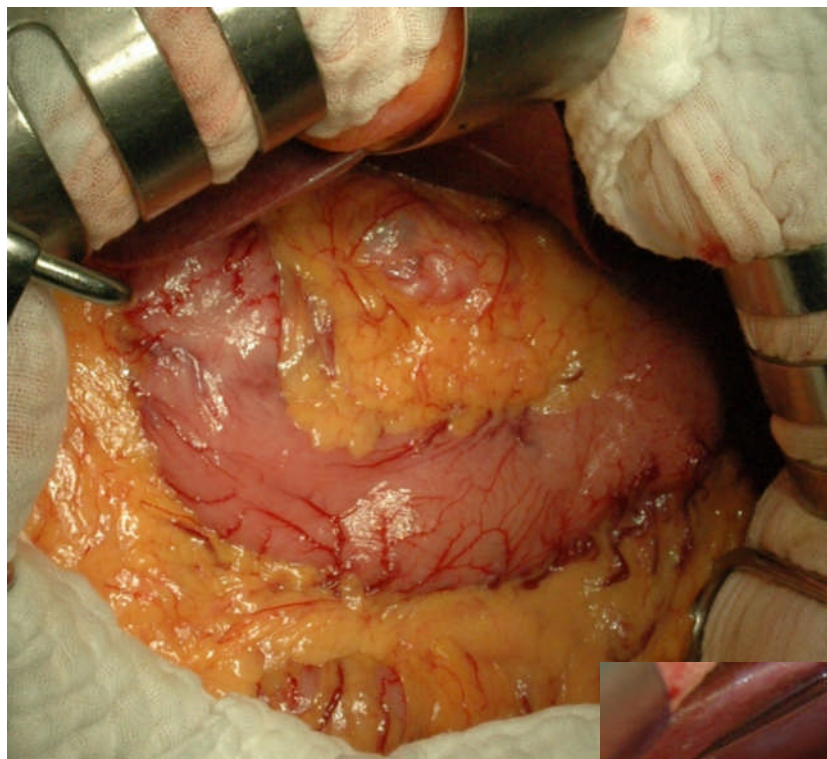
- 嚢胞の直径が30mm以上
- 造影される壁の肥厚がある
- 主膵管の径が5～9mm
- 造影効果のない壁在結節
- 尾側に閉塞性膵炎を伴う主膵管狭窄及びリンパ節腫大

強く悪性を示す所見「high-risk stigmata」は

これ以上の精査をしないでも手術を行います。

- 閉塞性黄疸を伴う膵頭部の嚢胞性病変
- 造影される充実性成分
- 主膵管径10mm以上

膵IPMN/MCN国際診療ガイドラインより



手術：膵頭十二指腸切除術

手術時間：7時間55分

出血量：520ml

輸血量：自己血400ml使用

術後はICUに入室

